Schlaganfall nach Nacken-Haltegriff im Kampfsport

Ein Trauma der A. carotis gilt als bekannter Grund für einen Schlaganfall bei jungen Menschen. Im Gefäß kann es dabei entweder zum Verschluß, zur Dissektion oder zu einem Ausschwemmen von embolischen oder thrombotischen Emboli in die intrakraniellen Gefäße kommen. Bekannt sind stumpfe Traumen der Hirnarterien mit nachfolgender Thrombose oder Embolisation nach Würgegriffen oder durch den Sicherheitsgurt bei Autounfällen.

Carron et al. berichten über einen Schlaganfall bei einem 29jährigen Patienten im Anschluß an eine Übungsstunde im Kampfsport. Kampfsportarten weisen eine hohe Zahl von Kopfverletzungen auf, aber der hier beschriebene Fall stellt eine ernste Folge eines an sich harmlosen Nackentraumas dar.

Bei der Eingangsuntersuchung beschrieb der Patient seit 16 Stunden anhaltende Kopfschmerzen links frontal, Übelkeit, einen transienten Blickfeldausfall rechts und eine leichte Dysphasie. Anamnestisch ergaben sich keine Hinweise auf Risikofaktoren. Die klinischen Symptome legten die Verdachtsdiagnose „Schlaganfall" nahe. Ein durchgeführtes Computertomogramm war normal, so daß eine hämorrhagische Läsion ausgeschlossen werden konnte. Eine Behandlung mit 150 mg/Tag Aspirin wurde initiiert. Im SPECT ergab sich eine abnormal hohe Durchblutung der linken Temporal-Occipital-Region, sowie ein kleines Gebiet verminderter Durchblutung links parietal. Ein 4 Tage später durchgeführtes MRI zeigte mehrere kleine Gebiete mit verlängertem T2-Signal in der linken Hirnrinde, vereinbar mit Infarkten im Versorgungsgebiet der linken A. cerebri media. Ein zerebrales Angiogramm schloß eine Dissektion aus. 2 Monate nach dem Ereignis war der Patient komplett geheilt.

Die Vulnerabilität der A. carotis ist bekannt, so konnte auch nach längerem Schiefhalten des Kopfes beim Telefonieren eine Dissektion des Gefäßes ausgelöst werden.

Da thrombolytische und neuroprotektive Medikamente nur in einer kurzen Zeit nach einem Schlaganfall erfolgreich greifen, ist eine rasche Diagnostik von großer Bedeutung. Vor allem in der Frühdiagnostik sind die Aussagemöglichkeiten des CT bei ischämischen Prozessen eingeschränkt, während das SPEKT wertvolle diagnostische Hinweise liefern kann, die allerdings abhängig vom Zeitpunkt nach der Gefäßläsion unterschiedlich ausfallen.

(Quelle: Mc Carron, M.O. et al.: Stroke without dissection from a neck holding manoeuvre in martial arts. Brit J Sports Med 31 (1997), 346-347)

Vibrationsbelastungen im Skilauf – Ursachen für Überbelastungen

Durch das moderne Material, die größere technische Leistungsfähigkeit vieler alpiner Skifahrer sowie die moderne Pistenpräparierung ist die mittlere Fahrgeschwindigkeit in den meisten Skigebieten höher als in früheren Jahren. Frequenzen bis zu 30 Hz, auf Höhe der Hüfte gemessen, sind dabei keine Seltenheit. Die entsprechenden Beschleunigungen können mehr als 40 m/s^2 betragen. Bei einer größeren Fähigkeit des Skifahrers, diese Vibrationen zu dämpfen, wird die Skiführung verbessert. Dadurch kann eine geringere Abweichung von der geplanten Fahrlinie und eine höhere Sicherheit erzielt werden. Als besonders bemerkenswert ist in diesem Zusammenhang die Tatsache zu sehen, daß für diese Art einer skitypischen Belastung kaum Trainingsmöglichkeiten vorliegen. Die im Breitensport normalerweise eingesetzte Skigymnastik kennt aufgrund der fehlenden Trainingsgeräte keine Übungen, mit denen höherfrequente Vibrationsreize erzeugt werden können. Selbst bei sonst guter konditioneller Vorbereitung können deshalb die am Anfang eines Skiurlaubs weithin bekannten lokalen Überlastungs- bzw. Ermüdungserscheinungen kaum vermieden werden. Zu empfehlen in der Vorbereitung sind daher zumindest dosierte exzentrische Belastungen z.B. in der Form von Tiefsprüngen auf unterschiedlich elastische Widerlager.

(Quelle: Spitzenpfeil, P., J. Mester: Vibrationsbelastungen beim alpinen Skilauf. Sportorthopädie-Sporttraumatologie 13.4 (1997), 209-212)

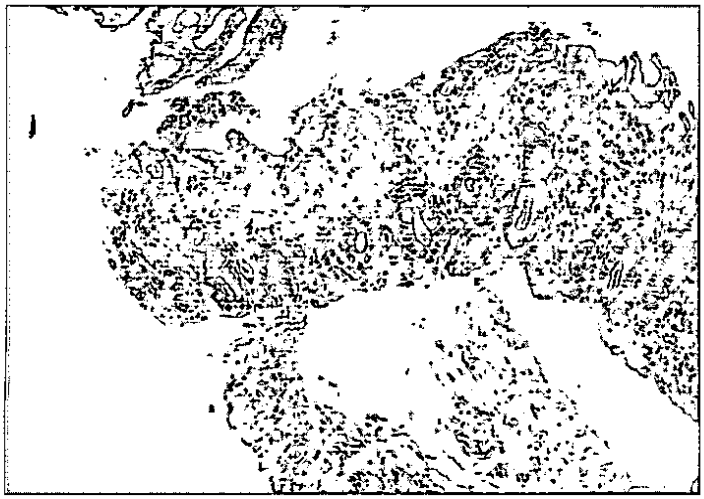

ERRATUM

Leider müssen wir auch für Heft 2/98 der Dtsch Z Sportmed einen schwerwiegenden Fehler entschuldigen. Im Artikel von *J. Rieder* „**Ischämische Kolitis bei Ausdauersportlerinnen**" (Dtsch Z Sportmed 49 (1998), 57-59) wurde während der Drucklegung versehentlich anstelle der Abbildung 2, die in allen Umbruchkontrollen fehlerlos enthalten war, ein weiteres Mal Abbildung 1 abgerufen. Die so fehlende Abbildung 2 finden Sie nebenstehend. Wir hoffen, daß uns derartige Pannen in Zukunft erspart bleiben und bitten Autor und unsere Leser um Entschuldigung.