

Vogt S, Imhoff AB

## Tissue-Engineering am Kniegelenk - was ist gesichert?

*Tissue-engineering in the knee joint - what is secured?*

Abteilung für Sportorthopädie, Klinikum Rechts der Isar, TU München

### Zusammenfassung

Verletzungen und Erkrankungen des Kniegelenkes können alle Strukturen treffen. So sind chondrale bzw. osteochondrale Läsionen des Kniegelenkes typische Verletzungsmuster in der Orthopädie und Traumatologie. Da eine Regeneration des verletzten Gelenkknorpels in der Regel nicht stattfindet, kann die initiale Läsion zur vorzeitigen Arthrose führen. Zusätzlich oder auch isoliert kann es bei diesen Knie-traumata zu Verletzungen von Bändern und Menisken kommen. Diese Verletzungen können über Instabilitäten, eine mangelnde Gelenkkongruenz und damit durch ungünstige Druckverteilungen im Gelenk einen Knorpelschaden verstärken bzw. auslösen, was wiederum die vorzeitige Arthrose begünstigt.

Eine adäquate Therapie dieser Schäden ist daher ein wichtiges Ziel. In den letzten Jahren wurde aufgrund der zum Teil nicht zufrieden stellenden Ergebnisse konventioneller Therapien nach Alternativen gesucht. Hierbei erscheinen besonders Methoden des Tissue-Engineerings zukunftssträftig. Dafür werden autologe Zellen außerhalb des Organismus kultiviert und ggf. mit biologischen oder synthetischen Komponenten wieder replantiert. Ein gutes Beispiel hierfür ist im Rahmen des Gelenkknorpelschadens die autologe Chondrozytentransplantation. Trotzdem muss sich dieses Verfahren mit konventionellen Therapien messen lassen, wie z.B. mit der Knorpel-Knochen-Transplantation und Verfahren zur Rekrutierung mesenchymaler Stammzellen, die zum Teil gleich gute oder bessere Ergebnisse liefern. Zusätzlich gibt es Versuche, auch andere defekte Strukturen des Kniegelenkes, wie Bänder und Menisken, mittels Methoden des Tissue-Engineerings zu ersetzen. In diesen Forschungsfeldern sind die Erfolge zurzeit aber noch gering.

**Schlüsselwörter:** Tissue-Engineering, chondrale/osteochondrale Läsion, Gelenkknorpel, autologe Chondrozytentransplantation, Meniskus, Genthherapie

### Einleitung

Beim Tissue-Engineering werden lebende Zellen eines Organismus in-vitro kultiviert, ggf. mit extrazellulären Komponenten biologischer oder synthetischer Art kombiniert und die bioartifiziellen Regenerate oder Konstrukte wieder replantiert. Diese Beschreibung trifft im Rahmen von Knieverletzungen und -erkrankungen zur Zeit am besten auf die autologe Chondrozytentransplantation zu, die bei chondralen Schäden angewendet wird. Jedoch

### Summary

Injuries to the knee joint can affect all structures. For example, chondral or osteochondral lesions are typical injuries in orthopaedics. Since regeneration of damaged articular cartilage does not occur, these lesions can lead to premature osteoarthritis. Knee ligaments or menisci can be affected additionally. These injuries can induce knee instabilities and decrease joint congruence. Both will lead to unfavourable pressure distributions in the joint with a higher probability for further cartilage damage and the risk for premature osteoarthritis.

Adequate therapy of these injuries is therefore an important goal. Since the results of conventional therapies were not satisfactory, new alternatives were sought in the past decade. Methods in the field of tissue engineering seem to be especially promising. In these, autologous cells are harvested and proliferated under cell culture conditions. After proliferation, cells are transplanted into the defect with biological or synthetic components/matrices. Autologous chondrocyte transplantation is one example of tissue engineering in the field of articular cartilage lesions. However, this procedure has to be compared with conventional methods like autologous osteochondral transplantation and procedures for the recruitment of mesenchymal stem cells, which show partially comparable or better results. In addition, several attempts have been undertaken in tissue engineering of ligaments and menisci. Success in tissue engineering of these structures has, however, been limited until now.

**Key words:** Tissue engineering, chondral/osteochondral lesion, articular cartilage, autologous chondrocyte transplantation, meniscus, gene therapy

macht es durchaus Sinn, auch Verfahren wie die matrixgekoppelte Mikrofrakturierung, die Transplantation von Perichondrium und Periost, die Transplantation von Sehnen, Menisken und nicht-zellbesiedelten Biomatrizes und selbst die autologe/allogene Knorpel/Knochen-Transplantation in den erweiterten Bereich des Tissue-Engineerings aufzunehmen, obwohl sie streng genommen nicht dazugehören. Diese eigentlich zum Tissue-Engineering konkurrierenden Verfahren verfolgen jedoch das gleiche Ziel: den Ersatz eines defekten Gewebes mit einem möglichst funktionellen Regenerat bzw. die Restitutio ad integrum.

So lässt sich häufig zum Beispiel in der Nachuntersuchung/Biopsie histologisch nicht unterscheiden, ob ein Defekt mit einer matrixgekoppelten Chondrozytentransplantation oder mit einer matrixgekoppelten Mikrofrakturierung versorgt wurde.

## Knorpeltherapie

### Knorpeltherapie

Chondrale bzw. osteochondrale Läsionen des Knies sind typische Verletzungsmuster in der Orthopädie und Traumatologie (17). Hyaliner Gelenkknorpel enthält jedoch weder Blut-/Lymphgefäße noch eine nervale Versorgung. Die Knorpelzellen werden über Diffusion aus der Synovia und vor allem vor Wachstumsende aus dem subchondralen Knochen ernährt (4, 33, 39, 49). Die extrazelluläre Matrix, die die Knorpelzellen umscheidet, ist dabei eine natürliche Grenzschicht. Daher regeneriert besonders adulter Knorpel meist nur unvollständig nach Läsionen. Diese Regeneration erfolgt durch Bindegewebe- bzw. Faserknorpelbildung mit vorwiegender Produktion von Kollagen-Typ-I Fasern. Nur bei sehr kleinen Läsionen der Matrixkomponenten ohne Schädigung der Grundstruktur des Knorpels sind die Chondrozyten in der Lage, über eine Neusynthese von Proteoglykanen den Knorpeldefekt ausreichend zu regenerieren (14). In der Reparatur des größeren Knorpeldefektes spielt der subchondrale Knochen eine wichtige Rolle. Diese Reparatur kann eingeleitet werden durch das Einwandern von mesenchymalen Stammzellen des Blutes/Knochenmarks in den Defektbereich. Das Regenerationsgewebe ist histologisch im besten Fall faserknorpelartiges Gewebe, häufig aber auch nur Bindegewebe. Diese Gewebearten neigen unter der hohen Belastung im Gelenk zur schnellen Degeneration aufgrund mechanischer Minderwertigkeit (37).

### Rekrutierung mesenchymaler Stammzellen

Gerade die Reparatur über einwandernde mesenchymale Stammzellen des Blutes/Knochenmarks machen sich viele operative Verfahren in der Behandlung des Knorpel-schadens zu Nutze. Hierzu gehören die Pridie-Bohrung (43), die Abrasionsarthroplastik (20) und die Mikrofrakturierung des subchondralen Knochens (48). Die einwandernden Zellen sollen über Differenzierung, Proliferation und Matrixsynthese das Reparatursgewebe bilden. Das dabei entstehende Gewebe ist binde- oder faserknorpelartiges Gewebe, und daher funktionell im Gelenk minderwertig. Klinisch kann durch diese Techniken die Funktion und Schmerzsymptomatik über einen limitierten Zeitraum verbessert werden, jedoch sind Langzeitergebnisse in aller Regel ernüchternd (44). Diese Verfahren dienen daher heute hauptsächlich dem Zeitgewinn vor Implantation eines prothetischen Ersatzes.

Transplantate vom Periost oder Perichondrium können ebenfalls als Lieferant von mesenchymalen Stammzellen benutzt werden (19, 25). Diese mesenchymalen Zellen sind

auch hier in der Lage, ein minderwertiges Ersatzgewebe zu induzieren. Klinische Studien lassen den Schluss zu, dass diese Verfahren für eine kurze Zeit die klinische Symptomatik bessern. Die Langzeitergebnisse sind jedoch aufgrund von früher Degeneration des Reparatursgewebes schlecht (38).

### Knorpel-Knochen-Transplantation

Operative Techniken, die eine Defektdeckung fokaler chondraler und osteochondraler Läsionen mit autologen Knorpel-Knochen-Zylindern erreichen (OATS® (28), MEGA-OATS® (12), Mosaikplastik (23, 24)), werden in einer Vielzahl angewendet. Im Vergleich zu den, den

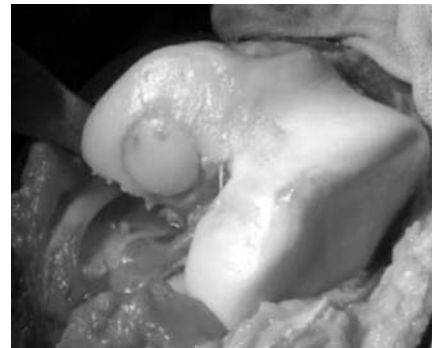

Abbildung 1: Autologe Mega-OATS® Transplantation des medialen Femurcondylus

subchondralen Knochen penetrierenden Verfahren, zeigen diese eine Defektdeckung mit hyalinem Knorpel. Die Technik der autologen osteochondralen Transplantation wurde erstmals von Wagner im Jahre 1964 vorgestellt (54). Eine

Erweiterung der Indikation auf wesentlich größere Defekte konnte durch den Transfer der posterioren Femurcondyle und vor allem durch die Entwicklung der Mega-OATS® Technik erreicht werden (Abb. 1) (1, 12).

Vorteile des Transfers von osteochondralen Autografts ist die direkte Verfügbarkeit, fehlendes Risiko der Übertragung von Infektionen und die geringen Kosten für den einzeitigen Eingriff. Die Anwendung wird allerdings durch begrenzte Spenderareale und eine potenzielle Entnahmemorbidität limitiert. Um die charakteristische Morphologie des hyalinen Knorpels auf Dauer zu gewährleisten ist ein normaler Stoffwechsel der Chondrozyten wichtig. Dieser Stoffwechsel ist aber gerade direkt nach der Implantation gestört. So wurde in einer Schafstudie gezeigt, dass schon drei Monate nach Implantation erste degenerative Veränderungen in der Histologie des Knorpels zu erkennen waren. Außerdem blieb die Integration in den umgebenden Knorpel aus, wohingegen die ossäre Einheilung erfolgte (50). In einer kernspintomographischen Verlaufskontrolle zeigten sich beim Menschen degenerative Veränderungen wie eine Schädigung der Tangential- und Radiärschicht, partielle Nekrosen und kleine Zysten (31). Jedoch sind diese histologischen und kernspintomographischen Beobachtungen offensichtlich bisher ohne klinische Relevanz und nicht regelmäßig vorkommend. Horas et al. konnten gute mittelfristige klinische Resultate zeigen (26). Auch in kleinen Stanzbiopsien dieser Patienten, zwei Jahre postoperativ, fanden sich keine grundlegenden Veränderungen in der Knorpelstruktur und -dicke.

Die Transplantation von allogenen Knorpel-Knochenzylindern hat sich aufgrund erhöhter immunogener und infek-

tößer Risiken bei beschleunigter Degeneration des Zylinders bisher nicht durchgesetzt (3, 40).

## Knorpeltherapie / Tissue-Engineering

### Autologe Chondrozytentransplantation

Die autologe Chondrozytentransplantation wurde Mitte des letzten Jahrzehnts in die Therapie des Gelenkknorpel-schadens eingeführt (11). Diese Technik benutzt aus einer Knorpelbiopsie durch enzymatischen Verdau gelöste Chondrozyten und lässt sie unter Zellkulturbedingungen proliferieren. Dieses Verfahren benötigt einen intakten subchondralen Knochen. Sind der subchondrale Knochen oder noch tiefere Bereiche mitbetroffen, muss zunächst dieser Defekt, z.B. über eine Spongiosaplastik, ersetzt werden. Diese Situation ist aber prognostisch deutlich ungünstiger.

Zurzeit gibt es drei konkurrierende therapeutische Ansätze mit Überschneidungen:

1. die Transplantation von ex-vivo kultivierten Chondrozyten in Suspension (z.B. ACT/ACI)
2. die matrixgekoppelte autologe Chondrozytentransplantation (z.B. MACT/ MACI)
3. die matrixgekoppelte Mikrofrakturierung

In der Originaltechnik der autologen Chondrozytentransplantation (ACT) von Brittberg et al. (11) werden die Zellen unter einen Periostlappen in den Defekt injiziert. Hierbei handelt es sich um die klassische nicht-matrixgekoppelte Chondrozytentransplantation. Neue Techniken der Zellkultivierung und moderne Materialien erlauben heute die Implantation der Chondrozyten in oder auf resorbierbaren dreidimensionalen Trägermaterialien (Abb. 2a und b) (5, 6, 8).

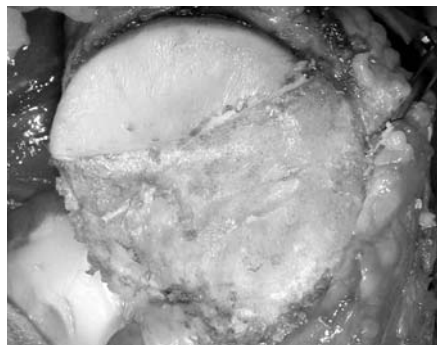


Abbildung 2a: Großflächiger Grad IV Knorpelschaden mit intaktem subchondralen Knochen nach Präparation

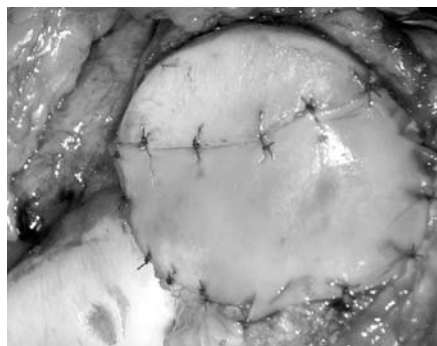


Abbildung 2b: MACI-Implantation auf den Defektbereich. Fixierung mittels transkartilaginärer Fadenfixierung (5-0 Vicryl)

Diese bilden die große Gruppe der matrixgekoppelten Chondrozytentransplantationen. Die Verwendung solcher Matrizes ermöglicht die gleichmäßige Verteilung der Zellen im Defekt und vereinfacht die operative Handhabung. Eine Naht durch intakten Knorpel zur Verankerung ist

nicht mehr unbedingt notwendig. Die Matrizes lösen sich nach einer definierten Zeit auf und lassen Raum für die korrespondierend verlaufende Synthese von Regenerationsgewebe. Verschiedene resorbierbare Stoffgruppen sind in unterschiedlichen Zubereitungsformen derzeit in der klinischen Anwendung:

1. Kollagene tierischen Ursprungs (Kollagen I und III) als Vlies, Gel, Membran
2. Hyaluronan und bestimmte Polymere (z.B. PLA, PGLA) als Vlies

Die Fixierung erfolgt entsprechend der biomechanischen Eigenschaften des Implantats und der Größe bzw. Lokalisation des Defekts. Gele oder bestimmte Membranen können in einen Defekt eingelegt werden und dort ohne weitere Fixierung durch Adhäsionskräfte fixiert werden. Alternativ bietet sich die flächige oder punktuelle Anheftung mit Fibrinkleber an oder die Fadenfixierung am benachbarten Knorpel. Das höchste Maß an initialer biomechanischer Stabilität bei Blutung aus dem Defekt oder bei einem randständigen Defekt mit großen Scherbelastungen wird durch eine transossäre Verankerung erreicht. Die Verwendung biomechanisch stabiler Matrizes ermöglicht die arthroskopische Implantation in den Defekt.

Bei der matrixgekoppelten Chondrozytentransplantation gibt es nun nicht nur verschiedene Matrizes, sondern auch unterschiedliche Grundprinzipien der Chondrozytentransplantation. Die Zellen können unter eine zuvor aufgebrachte Matrix, analog zur klassischen Periosttechnik, injiziert werden, sie können kurz vor der Implantation auf die Matrix gegeben werden und sich absiedeln, oder sie kommen vom Hersteller fertig integriert innerhalb oder auf der Matrix. Eine Sonderform dieses Prinzips ist die matrixgekoppelte Mikrofrakturierung (7, 18). Hierbei wird das Verfahren der Mikrofrakturierung mit einer Kollagenmatrix und Fibrinkleber kombiniert. Dabei sollen mesenchymale Stammzellen in den Defektbereich gelangen und mit Hilfe der Matrix zu Chondrozyten differenzieren. Der Vorteil dieses Verfahrens ist die Kostenreduktion und der einzeitige Eingriff.

Nach derzeitiger Studienlage lässt sich aus dieser Gruppe keines favorisieren (6). Obwohl es bisher keinen histologischen Nachweis auf eine Defektheilung mit hyalinem Knorpel gibt (6, 8, 27), sind die klinischen Ergebnisse zum Teil ermutigend.

## Knorpeltherapie: Osteochondrale Transplantation versus ACT

Die osteochondrale Transplantation (z.B. OATS) bietet sich bei Knorpelläsionen von bis zu 2,0 cm und die MEGA-OATS Technik bei Knorpelläsionen von 2,0-3,5 cm Durchmesser an. Diese Methoden werden vor allem auch eingesetzt, wenn der subchondrale Knochen geschädigt ist. Wichtig ist, dass der defekte Knochenanteil entfernt und das Transplantat im gesunden angrenzenden Knochen eingebracht wird. Im Gegensatz dazu wird die autologe



Chondrozytentransplantation vor allem bei intaktem subchondralen Knochen durchgeführt. Der Nutzen einer vorherigen Defektfüllung bei einer Schädigung des subchondralen Knochens mittels einer Spongiosaplastik ist fraglich. Nach den Leitlinien der DGOOC kann diese Methode bei Knorpeldefekten mit einer Größe von 3,0 bis 10,0cm<sup>2</sup> angewendet werden.

## Bandverletzungen des Kniegelenkes

Kreuzbandverletzungen werden heutzutage hauptsächlich durch autologe Sehnen (Semitendinosus/Gracilis, Patellarsehne, Quadricepssehne) rekonstruiert. Die Rekonstruktion erfolgt fast ausschließlich arthroskopisch. Dabei

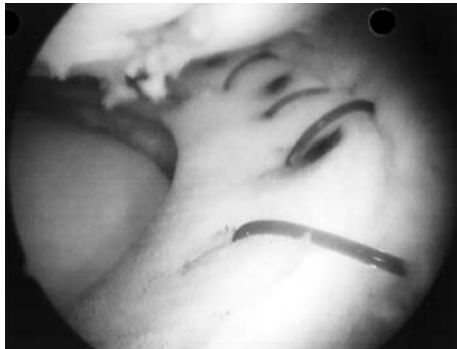

Abbildung 3: Arthroskopische CMI-Implantation

gibt es eine Fülle an Operationsverfahren mit unterschiedlichen Verankerungsmethoden. Neuere Verfahren versuchen eine anatomische Rekonstruktion der Kreuzbänder, die aus unterschiedlichen Bündeln bestehen. So rückt z.B. für das vordere Kreuzband die „Double-bundle“ Technik in den Vordergrund (13, 55). Limitierender Faktor für „Double-bundle“-Techniken, aber auch von konventionellen Techniken gerade bei Revisionseingriffen, kann die Verfügbarkeit von autologen Sehnen sein.

## Bandverletzungen des Kniegelenkes / Tissue-Engineering

Deshalb werden zum Teil allogene Sehnen mit guten Erfolgen implantiert (16, 42). Hierbei spielen jedoch mögliche immunogene Reaktionen des Empfängerorganismus




Abbildung 4: CMI 1 Jahr postoperativ HE-Färbung. CMI zeigte eine homogene Besiedelung und Matrixsynthese. Vereinzelt sind CMI Trabekel sichtbar

auf Zellbestandteile und Matrixkomponenten des allogenen Transplantates eine nicht zu unterschätzende Gefahr für die Qualität der Einheilung und des Remodeling Prozesses (21). Um die

Einheilung und das Remodeling der Sehne zu einer Bandstruktur zu verbessern und mögliche immunogene Reaktionen zu verringern, gibt es Versuche mit azellularisierten und autolog besiedelten allogenen Sehnen (15). Eine Azellularisierung kann beispielsweise mittels bestimmter Detergenzien wie dem Natrium-Dodecyl-Sulfat (SDS) erreicht werden. Nach einer ausgiebigen Spülung erfolgt dann die Besiedelung der azellularisierten Sehnen mittels autologer Zellen, wie z.B. mit dermalen Fibroblasten, unter Zellkulturbedingungen. Diese Methoden zeigen gute Erfolge in in-vitro Versuchen (15). Hierbei konnte nachgewiesen werden, dass eine komplette Azellularisierung und eine Besiedelung mit auch in der Folgezeit vitalen Zellen möglich ist. Es wird von erfolgreichen in-vivo Versuchen abhängen, ob diese Verfahren für die Anwendung am Menschen sinnvoll sind.

## Meniskusschäden

Meniskusschäden sind besonders bei größerem Ausmaß aufgrund einer verringerten Gelenkkongruenz und einer punktuellen Belastungszunahme des Knorpels als präarthrotische Deformität zu werten. Deshalb wird einerseits bei Meniskusläsionen gefordert, möglichst sparsam zu resezieren und andererseits bei größeren Defekten einen adäquaten Ersatz zu bieten (2, 32, 47).

## Meniskusschäden / Tissue-Engineering

Gerade jedoch der Meniskusersatz ist bislang nicht zufriedenstellend gelöst (36). Allogene Menisken degenerieren vor allem durch immunogene Prozesse und verlieren ihre Funktion (45). Künstliche Menisken, wie z.B. das Collagen Meniscus Implant (CMI) (Abb. 3) mit schlechter initialer biomechanischer Stabilität, werden vor allem im Bereich des Hinterhorns schnell „zerrieben“ bzw. zerstört, so dass eine ausreichende Immigration von autologen Zellen und ein damit beginnender Remodeling-Prozess erst gar nicht stattfinden kann. Trotzdem gibt es Untersuchungen, die einen klinischen Nutzen dieses artifiziellen Konstruktes beschreiben (47). Eigene Untersuchungen haben gezeigt, dass im Bereich der Pars intermedia des CMIs ein besseres Überleben des Transplantates gefunden wird und autologe Zellen erfolgreich einwandern (Abb. 4).

Zur Verbesserung der biomechanischen und biologischen Qualität des CMIs wurden daher in einem Schafmodell mit autologen Zellen (Fibrochondrozyten) besiedelte CMIs implantiert und analysiert (36). Es konnte gezeigt werden, dass die besiedelten CMIs besser vaskularisiert waren und eine höhere Produktion an extrazellulärer Matrix aufwiesen. Jedoch führte die Besiedelung nicht zu einer verbesserten biomechanischen Qualität des CMIs und verbesserter Knorpelsituation im Vergleich zur Kontrollgruppe. Ein Einsatz ist daher zurzeit am Menschen nicht zu rechtfertigen.

Ein anderer Ansatzpunkt des Meniskus-Tissue-Engineerings ist die Verwendung von allogenen Menisken und die Prozessierung im Sinne einer Azellularisierung und Besiedelung analog zu der für Sehnen beschriebenen Methode. Hierbei steht vor allem ein Erhalt der biomechanischen Eigenschaften des allogenen Meniskus im Vordergrund. Diese Verfahren sind aber noch in der in-vitro und in-vivo Testung.

## Gentherapeutisches Tissue-Engineering

Der Gebrauch von Wachstumsfaktoren in Verbindung mit Tissue-Engineering ist ein attraktiver Ansatz für die zukünftige Behandlung von Kniebinnenschäden (10). Diese Wachstumsfaktoren gehören zur großen Gruppe der Zytokine und stimulieren das Zellwachstum, die Zellproliferation, die Differenzierung und die Matrixsynthese (27). In Studien konnte gezeigt werden, dass diese Faktoren den Stoffwechsel der Chondrozyten steigerten und die Heilung von Knorpeldefekten förderten (27, 53). Auch konnte gezeigt werden, dass adenoviral appliziertes BMP2 die Osteointegration von Sehnen im Kaninchenmodell des Kreuzbandes förderte (35).

Eine wichtige Gruppe dieser Zytokine ist die Transforming-Growth-Factor-beta (TGF- $\beta$ ) Familie mit den Bone Morphogenetic Proteins (BMPs). BMP2 führt z.B. zu einer Proliferationssteigerung von einwandernden Zellen und Differenzierung dieser zu Chondroblasten und Osteoblasten und einer Erhöhung des histologischen ICRS-Scores der Knorpelregeneration im Tierversuch (46, 52, 53).

Es besteht jedoch die Schwierigkeit, eine ausreichende Produktion des Wachstumsfaktors im Defektbereich zu erreichen, ohne das umliegende Gewebe zu beeinflussen. Dazu sind gentherapeutische Verfahren am besten geeignet. Hierbei erfolgt ein Transfer von „therapeutischen Genen“ in Zellen, die dann in den Defektbereich implantiert werden, um so die kontinuierliche lokale Expression des entsprechenden Gens zu bewerkstelligen. Eine wichtige Unterscheidung spielt die Form des Transfersystems. Die DNA des „therapeutischen Gens“ muss über die Zellmembran in das Zytoplasma bzw. in den Zellkern gelangen (Zelltransduktion). Trägermoleküle, die das „therapeutische Gen“ beinhalten und bei der Aufnahme in die Zielzelle beteiligt sind, sind so genannte Vektoren. Prinzipiell unterscheidet man zwei Hauptgruppen: die nicht-viralen (z.B. Plasmide) und die viralen Vektoren. Die nicht-viralen Vektoren besitzen eine geringe Toxizität, sind einfach anwendbar und besitzen kaum onkogene Potenz. Der Nachteil besteht in der geringeren Transduktionsrate und Stabilität des Transfers. Virale Transfersysteme sind beispielsweise retrovirale, adenovirale, adeno-assoziierte virale und lentivirale Vektoren mit unterschiedlichen Wirkweisen. Zusammengefasst haben sie den Vorteil gegenüber nicht-viralen Systemen, dass die Effizienz und die Stabilität des Gentransfers deutlich höher liegen. Die Nachteile sind besonders bei retroviralen Vektoren das onkogene Potential.

Zusätzlich zum Vektortransfer sind physikalische Hilfsmittel beschrieben worden, die die Transduktionsrate verbessern und die Gewebespezifität in-vivo erhöhen können. Ein solches System ist die Kombination eines adeno-assoziierten viralen (AAV) Transfersystems mit der Applikation eines ultravioletten Helium-Cadmium Lasers (325 nm/Wellenlänge) (34). So kam es in-vivo im Kaninchenmodell mittels der Kombination aus dem beschriebenen Laser und dem AAV-Transfersystem zu einem 8-fachen Anstieg der Transduktionsrate der oberflächlichen Chondrozyten (5,2% zu 40,8%) im Vergleich zum alleinigen AAV-Transfer. Gerade bei nicht so effizienten viralen Vektoren, wie adenoviralen oder AAV Vektoren, mögen solche Hilfsmittel Sinn machen. Lentivirale Vektoren, die auch ruhende Zellen transfizieren können (im Gegensatz zu klassischen retroviralen Vektoren) erreichen hingegen in der Regel alleine eine sehr hohe Transduktionsrate.

Neuere virale Systeme auf der Basis lentiviraler Vektoren sind hocheffizient, steuerbar (die Genexpression kann an- und ausgeschaltet werden) (41, 51) und die Wahrscheinlichkeit der insertionellen Mutagenese (Tumorentstehung durch Integration in den Bereich von Protoonkogenen) ist unwahrscheinlich (41). Damit haben sie theoretisch lediglich nur noch ein Restrisiko für die Induktion von Malignomen. Da zu diesen Systemen bisher keine in-vivo Daten vorliegen und auch kein Einsatz am Menschen erfolgte, ist das genaue Risiko spekulativ. Diese Vektorsysteme könnten bei erfolgreicher Anwendung im Tierversuch auch für die Therapie von Kniebinnenschäden interessant werden.

## Diskussion

Tissue-Engineering hat mit der autologen Chondrozytentransplantation am Knie einen wichtigen Stellenwert in der Knorpeltherapie eingenommen. Es gibt verschiedene konkurrierende Verfahren dieses Prinzips, die nach der derzeitigen Studienlage gute klinische Ergebnisse liefern, ohne dass eines signifikant besser ist. Kennzeichnend für diese Verfahren ist, dass sie keine Reparatur des Defektes mit hyalinem Knorpel bewerkstelligen. Aus diesem Grund haben sich Verfahren auf Basis der autologen Chondrozytentransplantation bisher nicht als „Goldstandard“ in der Knorpeltherapie durchgesetzt. Diese Verfahren konkurrieren mit zwei anderen Prinzipien, nämlich der Rekrutierung von mesenchymalen Stammzellen und der Transplantation von Knorpel-Knochen-Zylindern. Das zur Rekrutierung von mesenchymalen Stammzellen am häufigsten angewendete Verfahren ist die Mikrofrakturierung des subchondralen Knochens. Dieses Verfahren zeigt zum Teil vergleichbare klinische Ergebnisse (30) zur autologen Chondrozytentransplantation, die Defektreparatur erfolgt aber bestenfalls durch faserknorpelartiges Gewebe, welches den Langzeitnutzen einschränkt.

Das zweite Prinzip ist die Transplantation von autologen Knorpel-Knochen-Zylindern, die als einziges Verfahren den Defekt mit hyalinem Knorpel ersetzt. Das Problem bei diesem

Verfahren ist besonders die begrenzte Verfügbarkeit der Transplantate und das Risiko einer persistierenden Entnahmemorbidität. Die klinischen Resultate sind auf jeden Fall ermutigend. So zeigt eine aktuelle prospektive Studie eine signifikante Überlegenheit der autologen osteochondralen Transplantation mittels Mosaiktechnik gegenüber der Mikrofrakturierung nach einem durchschnittlichen Nachuntersuchungszeitraum von 37,1 Monaten (22). Vergleichsstudien mit der autologen Chondrozytentransplantation zeigen jedoch kontroverse Ergebnisse (9, 26, 29).

Im Tierversuch am Kaninchenmodell konnte gezeigt werden, dass die Kombination aus autologen Chondrozyten und Wachstumsfaktoren ein Regenerationsgewebe mit typischer Histologie des hyalinen Knorpels liefert. Hierzu ist aber eine konstante Expression des Wachstumsfaktors essentiell (44). Und genau hier liegt zurzeit das Problem, das eine klinische Anwendung nicht ermöglicht. Virale Vektorsysteme, die im Tierversuch eine stabile Expression des Wachstumsfaktors und damit die Regeneration des hyalinen Knorpels gewährleisten, sind beim Menschen aufgrund des onkogenen Risikos nicht anwendbar. Daher müssen neue Vektorsysteme kloniert und getestet werden, die eine stabile und regulierbare Expression des Wachstumsfaktors ermöglichen, ohne gleichzeitig die Entstehung maligner Tumore zu fördern.

Die Ergebnisse zum Tissue-Engineering des Meniskus sind in der klinischen Anwendung noch ernüchternd. Einerseits sind die Ergebnisse nach Transplantation allogener Menisken nicht zufriedenstellend, andererseits ist der Einsatz von artifiziellen Meniskustransplantaten, wie dem Collagen Meniscus Implant (CMI), nach anfänglicher Euphorie rückläufig. Die Problematik besteht besonders aufgrund einer unzureichenden initialen, biomechanischen Stabilität, die zu einer schnellen Zerstörung des Konstruktes, besonders im Hinterhornbereich, führt. Die Besiedelung mittels autologer Fibrochondrozyten brachte im Schafmodell eine Verbesserung einzelner morphologischer Parameter, aber keine Besserung der CMI-Funktion (biomechanische Qualität, Knorpelprotektion) (36). Dieses zeigt, dass zukünftige Transplantate eine deutlich höhere initiale Stabilität aufweisen müssen.

Eine weitere Möglichkeit ist die Azellularisierung und anschließende Besiedelung von allogenen Menisken mit autologen Zellen. Diese zellmatrix-basierten Menisken sind zur Zeit noch nicht in der klinischen Anwendung. Sie sind aber aufgrund der erhaltenen Meniskus-Grundstruktur mit vergleichbarer Stabilität und Elastizität zum unbehandelten Meniskus, und einer deutlich verminderten Immunogenität zum allogenen nativen Meniskus viel versprechend für eine spätere Anwendung. Mit diesen Konstrukten wäre eine von Beginn an hohe biomechanische Qualität (z.B. im Vergleich zum CMI) und durch die Besiedelung eine frühzeitige Matrixsynthese gewährleistet.

Im Bereich der Bandchirurgie des Kniegelenkes werden zum Teil allogene Sehnen mit gutem Erfolg gebraucht. Um immunogene Reaktionen zu vermindern und die mittelfristigen Ergebnisse zu verbessern wird auch hier versucht, zellmatrix-basierte Sehnen zu entwickeln. Dieses erfolgt auf

dem Boden von azellularisierten allogenen Sehnen, die sekundär mit autologen Zellen besiedelt werden können (15). Bisher wurden diese Konstrukte jedoch lediglich im Tierversuch eingesetzt.

Zusammengefasst erscheint zurzeit nur der Einsatz der autologen Chondrozytentransplantation bei Knorpeldefekten im Rahmen des eigentlichen Tissue-Engineerings am Knie sinnvoll. Alle anderen Verfahren des Tissue-Engineerings im Rahmen von Knieinnenläsionen sind noch in der in-vitro Testung bzw. werden erst im Tiermodell angewendet. Verfahren der autologen Chondrozytentransplantation müssen jedoch den konventionellen konkurrierenden Verfahren, die zum Teil gute bis sehr gute klinische Ergebnisse liefern, gegenüber gestellt und verglichen werden.

## Literatur

1. Agneskirchner JD, Brucker P, Burkart A, Imhoff AB: Large osteochondral defects of the femoral condyle: press-fit transplantation of the posterior femoral condyle (MEGA-OATS). *Knee Surg Sports Traumatol Arthrosc* 10 (2002) 160-168.
2. Alford JW, Lewis P, Kang RW, Cole BJ: Rapid progression of chondral disease in the lateral compartment of the knee following meniscectomy. *Arthroscopy* 21 (2005) 1505-1509.
3. Kish G, Hangody L: A prospective, randomised comparison of autologous chondrocyte implantation versus mosaicplasty for osteochondral defects in the knee. *J Bone Joint Surg* 86 (2004) 619.
4. Redman SN, Oldfield SF, Archer CW: Current strategies for articular cartilage repair. *Eur Cell Mater* 9 (2005) 23-32.
5. Uebliacker P, Wagner B, Kruger A, Vogt S, DeSantis G, Kennerknecht E, Brill T, Hillemanns M, Salzmänn GM, Imhoff AB, Plank C, Gansbacher B, Martinek V: Inducible nonviral gene expression in the treatment of osteochondral defects. *Osteoarthritis Cartilage* 12 (2004) 711-719.
6. Bartlett W, Skinner JA, Gooding CR, Carrington RW, Flanagan AM, Briggs TW, Bentley G: Autologous chondrocyte implantation versus matrix-induced autologous chondrocyte implantation for osteochondral defects of the knee: a prospective, randomised study. *J Bone Joint Surg Br* 87 (2005) 640-645.
7. Behrens P: Matrix gekoppelte Mikrofrakturierung. Ein neues Konzept zur Knorpeldefektbehandlung. *Arthroscopie* 18 (2005) 193-197.
8. Behrens P, Bitter T, Kurz B, Russlies M: Matrix-associated autologous chondrocyte transplantation/implantation (MACT/MACI)-5-year follow-up. *Knee* 13 (2006) 194-202.
9. Bentley G, Biant LC, Carrington RW, Akmal M, Goldberg A, Williams AM, Skinner JA, Pringle J: A prospective, randomised comparison of autologous chondrocyte implantation versus mosaicplasty for osteochondral defects in the knee. *J Bone Joint Surg Br* 85 (2003) 223-230.
10. Blunk T, Sieminski AL, Gooch KJ, Courter DL, Hollander AP, Nahir AM, Langer R, Vunjak-Novakovic G, Freed LE: Differential effects of growth factors on tissue-engineered cartilage. *Tissue Eng* 8 (2002) 73-84.
11. Brittberg M, Lindahl A, Nilsson A, Ohlsson C, Isaksson O, Peterson L: Treatment of deep cartilage defects in the knee with autologous chondrocyte transplantation. *N Engl J Med* 331 (1994) 889-895.
12. Brucker P, Agneskirchner JD, Burkart A, Imhoff AB: Mega-OATS. Technique and outcome. *Unfallchirurg* 105 (2002) 443-449.
13. Brucker PU, Lorenz S, Imhoff AB: Anatomic fixation in double-bundle anterior cruciate ligament reconstruction. *Oper Orthop Traumatol* 1 (2005) 135-139.
14. Buckwalter JA: Articular cartilage injuries. *Clin Orthop Relat Res* (2002) 402) 21-37.
15. Cartmell JS, Dunn MG: Development of cell-seeded patellar tendon allografts for anterior cruciate ligament reconstruction. *Tissue Eng* 10 (2004) 1065-1075.
16. Chang SK, Egami DK, Shaieb MD, Kan DM, Richardson AB: Anterior cruciate ligament reconstruction: allograft versus autograft. *Arthroscopy* 19 (2003) 453-462.



17. Curl WW, Krome J, Gordon ES, Rushing J, Smith BP, Poehling GG: Cartilage injuries: a review of 31,516 knee arthroscopies. *Arthroscopy* 13 (1997) 456-460.
18. Dorotka R, Bindreiter U, Macfelda K, Windberger U, Nehrer S: Marrow stimulation and chondrocyte transplantation using a collagen matrix for cartilage repair. *Osteoarthritis Cartilage* 13 (2005) 655-664.
19. Emans PJ, Surtel DA, Frings EJ, Bulstra SK, Kuijer R: In vivo generation of cartilage from periosteum. *Tissue Eng* 11 (2005) 369-377.
20. Friedman MJ, Berasi CC, Fox JM, Del Pizzo W, Snyder SJ, Ferkel RD: Preliminary results with abrasion arthroplasty in the osteoarthritic knee. *Clin Orthop Relat Res* 182 (1984) 200-205.
21. Gorschewsky O, Browa A, Vogel U, Stauffer E: Clinico-histologic comparison of allogenic and autologous bone-tendon-bone using one-third of the patellar tendon in reconstruction of the anterior cruciate ligament. *Unfallchirurg* 105 (2002) 703-714.
22. Gudas R, Kalesinskas RJ, Kimtys V, Stankevicius E, Toliusis V, Bernotavicius G, Smailys A: A prospective randomized clinical study of mosaic osteochondral autologous transplantation versus microfracture for the treatment of osteochondral defects in the knee joint in young athletes. *Arthroscopy* 21 (2005) 1066-1075.
23. Hangody L, Fules P: Autologous osteochondral mosaicplasty for the treatment of full-thickness defects of weight-bearing joints: ten years of experimental and clinical experience. *J Bone Joint Surg Am* 85 (2003) 25-32.
24. Hangody L, Kish G, Karpati Z, Szerb I, Udvarhelyi I: Arthroscopic autogenous osteochondral mosaicplasty for the treatment of femoral condylar articular defects. A preliminary report. *Knee Surg Sports Traumatol Arthrosc* 5 (1997) 262-267.
25. Homminga GN, Bulstra SK, Bouwmeester PS, van der Linden AJ: Perichondral grafting for cartilage lesions of the knee. *J Bone Joint Surg Br* 72 (1990) 1003-1007.
26. Horas U, Pelinkovic D, Herr G, Aigner T, Schnettler R: Autologous chondrocyte implantation and osteochondral cylinder transplantation in cartilage repair of the knee joint. A prospective, comparative trial. *J Bone Joint Surg Am* 85 (2003) 185-192.
27. Hunziker EB: Articular cartilage repair: basic science and clinical progress. A review of the current status and prospects. *Osteoarthritis Cartilage* 10 (2002) 432-463.
28. Imhoff AB, Ottl GM, Burkart A, Traub S: Autologous osteochondral transplantation on various joints. *Orthopade* 28 (1999) 33-44.
29. Kish G, Hangody L: A prospective, randomised comparison of autologous chondrocyte implantation versus mosaicplasty for osteochondral defects in the knee. *J Bone Joint Surg Br* 86 (2004) 619.
30. Knutsen G, Engebretsen L, Ludvigsen TC, Drogset JO, Grontvedt T, Solheim E, Strand T, Roberts S, Isaksen V, Johansen O: Autologous chondrocyte implantation compared with microfracture in the knee. A randomized trial. *J Bone Joint Surg Am* 86 (2004) 455-464.
31. Link TM, Mischung J, Wortler K, Burkart A, Rummeny EJ, Imhoff AB: Normal and pathological MR findings in osteochondral autografts with longitudinal follow-up. *Eur Radiol* 16 (2006) 88-96.
32. Maletius W, Messner K: The effect of partial meniscectomy on the long-term prognosis of knees with localized, severe chondral damage. A twelve- to fifteen-year followup. *Am J Sports Med* 24 (1996) 258-262.
33. Malinin T, Ouellette EA: Articular cartilage nutrition is mediated by subchondral bone: a long-term autograft study in baboons. *Osteoarthritis Cartilage* 8 (2000) 483-491.
34. Maloney MD, Goater JJ, Parsons R, Ito H, O'Keefe RJ, Rubery PT, Drissi MH, Schwarz EM: Safety and efficacy of ultraviolet-a light-activated gene transduction for gene therapy of articular cartilage defects. *J Bone Joint Surg Am* 88 (2006) 753-761.
35. Martinek V, Latterman C, Usas A, Abramowitch S, Woo SL, Fu FH, Huard J: Enhancement of tendon-bone integration of anterior cruciate ligament grafts with bone morphogenetic protein-2 gene transfer: a histological and biomechanical study. *J Bone Joint Surg Am* 84 (2002) 1123-1131.
36. Martinek V, Ueblacker P, Braun K, Nitschke S, Mannhardt R, Specht K, Gansbacher B, Imhoff AB: Second generation of meniscus transplantation: in-vivo study with tissue engineered meniscus replacement. *Arch Orthop Trauma Surg* 126 (2006) 228-234.
37. O'Driscoll SW: The healing and regeneration of articular cartilage. *J Bone Joint Surg Am* 80 (1998) 1795-1812.
38. O'Driscoll SW: Preclinical cartilage repair: current status and future perspectives. *Clin Orthop Relat Res* 391 (2001) S397-401.
39. Ogata K, Whiteside LA, Lesker PA: Subchondral route for nutrition to articular cartilage in the rabbit. Measurement of diffusion with hydrogen gas in vivo. *J Bone Joint Surg Am* 60 (1978) 905-910.
40. Phipatanakul WP, VandeVord PJ, Teitge RA, Wooley PH: Immune response in patients receiving fresh osteochondral allografts. *Am J Orthop* 33 (2004) 345-348.
41. Pluta K, Luce MJ, Bao L, Agha-Mohammadi S, Reiser J: Tight control of transgene expression by lentivirus vectors containing second-generation tetracycline-responsive promoters. *J Gene Med* 7 (2005) 803-817.
42. Poehling GG, Curl WW, Lee CA, Ginn TA, Rushing JT, Naughton MJ, Holden MB, Martin DF, Smith BP: Analysis of outcomes of anterior cruciate ligament repair with 5-year follow-up: allograft versus autograft. *Arthroscopy* 21 (2005) 774-785.
43. Pridie K: A method of resurfacing osteoarthritic knee joints. *J Bone Joint Surg Br* 41 (1959) 618-619.
44. Redman SN, Oldfield SF, Archer CW: Current strategies for articular cartilage repair. *Eur Cell Mater* 9 (2005) 23-32.
45. Rodeo SA: Meniscal allografts - where do we stand? *Am J Sports Med* 29 (2001) 246-261.
46. Sellers RS, Zhang R, Glasson SS, Kim HD, Peluso D, D'Augusta DA, Beckwith K, Morris EA: Repair of articular cartilage defects one year after treatment with recombinant human bone morphogenetic protein-2 (rhBMP-2). *J Bone Joint Surg Am* 82 (2000) 151-160.
47. Steadman JR, Rodkey WG: Tissue-engineered collagen meniscus implants: 5- to 6-year feasibility study results. *Arthroscopy* 21 (2005) 515-525.
48. Steadman JR, Rodkey WG, Briggs KK, Rodrigo JJ: The microfracture technique in the management of complete cartilage defects in the knee joint. *Orthopade* 28 (1999) 26-32.
49. Thompson AM, Stockwell RA: An ultrastructural study of the marginal transitional zone in the rabbit knee joint. *J Anat* 136 (1983) 701-713.
50. Tibesku CO, Szuwart T, Kleffner TO, Schlegel PM, Jahn UR, Van Aken H, Fuchs S: Hyaline cartilage degenerates after autologous osteochondral transplantation. *J Orthop Res* 22 (2004) 1210-1214.
51. Ueblacker P, Wagner B, Kruger A, Vogt S, DeSantis G, Kennerknecht E, Brill T, Hillemanns M, Salzmann GM, Imhoff AB, Plank C, Gansbacher B, Martinek V: Inducible nonviral gene expression in the treatment of osteochondral defects. *Osteoarthritis Cartilage* 12 (2004) 711-719.
52. van Beuningen HM, Glansbeek HL, van der Kraan PM, van den Berg WB: Differential effects of local application of BMP-2 or TGF-beta 1 on both articular cartilage composition and osteophyte formation. *Osteoarthritis Cartilage* 6 (1998) 306-317.
53. Vogt S, Tischer T, Ueblacker P, Wagner B, Wexel G, Plank C, Gansbacher B, Imhoff A: Retroviral BMP2 gene transfer into chondrocytes for the treatment of osteochondral lesions in a rabbit model. *ETES, Book of abstracts 2005, Munich, 2005.*
54. Wagner H: Surgical Treatment of Osteochondritis Dissecans, a Cause of Arthritis Deformans of the Knee. *Rev Chir Orthop Reparatrice Appar Mot* 50 (1964) 335-352.
55. Zelle BA, Brucker PU, Feng MT, Fu FH: Anatomical double-bundle anterior cruciate ligament reconstruction. *Sports Med* 36 (2006) 99-108.

**Korrespondenzadresse:**

**Univ. Prof. Dr. med. Andreas B. Imhoff**  
**Vorstand Abteilung für Sportorthopädie**  
**Technische Universität München**  
**Klinikum Rechts der Isar**  
**Connolly Strasse 32**  
**D-80809 München**  
**e-Mail: a.imhoff@sportortho.de**