

Scharhag J¹, Burgstahler C²

Das Sportler-EKG: Aktuelle Interpretationen und Empfehlungen

¹Innere Medizin III – Kardiologie, Angiologie, Pneumologie, Universitätsklinikum Heidelberg

²Abteilung für Sportmedizin, Universitätsklinikum Tübingen

ZUSAMMENFASSUNG

Bei Sportlern führen funktionelle und strukturelle Adaptationen des Herzens sowie physiologische Anpassungen des vegetativen Nervensystems zu physiologischen Veränderungen des Ruhe-EKG. Nach den aktuellen Empfehlungen der Europäischen Gesellschaft für Kardiologie sollte eine Differenzierung erfolgen zwischen „gewöhnlichen, trainingsbedingten“ EKG-Veränderungen, die bei asymptomatischen und klinisch unauffälligen Sportlern keine weitere Abklärung benötigen, und „ungewöhnlichen, nicht-trainingsbedingten“ (und somit eventuell pathologischen) EKG-Veränderungen, die einer weiteren Abklärung bedürfen. Die kürzlich publizierten Seattle-Kriterien unterscheiden bei Letzteren zusätzlich zwischen EKG-Veränderungen, die auf Kardiomyopathien oder primär elektrische Herzerkrankungen hinweisen. Durch diese Einteilung wird im Vergleich zu früheren Klassifizierungen eine höhere Spezifität bei erhaltener Sensitivität bei der Diagnostik von Herzerkrankungen im Rahmen von Sporttauglichkeitsuntersuchungen erreicht.

Schlüsselwörter: EKG, Plötzlicher Herztod, Sportherz, Kardiomyopathien, Herzrhythmusstörungen

SUMMARY

In athletes, functional and structural cardiac adaptations as well as physiological adaptations of the autonomic nervous system lead to physiological changes in the resting-ECG. In the recent recommendations of the European Society of Cardiology, it should be differentiated between „uncommon, training-related“ ECG-changes, which do not require further examinations in asymptomatic and clinically healthy athletes, and „uncommon, not training-related“ ECG-changes, which need further examinations. In the recently published Seattle Criteria, the latter are additionally differentiated between those which are suggestive of cardiomyopathies or primary electrical disease. Compared to earlier classifications, this differentiation results in a higher specificity with preserved sensitivity in the diagnostics of cardiac diseases in preparticipation screenings of athletes.

Key Words: ECG, Athlete's Heart, Sudden Cardiac Death, Cardiomyopathies, Heart Rhythm Disturbances

EINLEITUNG

Durch funktionelle und strukturelle Adaptationen des Herzens sowie physiologische Anpassungen des vegetativen Nervensystems kann es bei Sportlern zu trainingsbedingten Veränderungen des Ruhe-EKG kommen. Diese Normvarianten sind jedoch teilweise schwer von pathologischen EKG-Veränderungen abzugrenzen. Deshalb wurde bereits im Jahr 2007 ein Standard der Sportmedizin zum Sportler-EKG in der Deutschen Zeitschrift für Sportmedizin publiziert (9). Das vorliegende Update ergänzt den bisherigen Standard unter Berücksichtigung der Empfehlungen zur Interpretation des Sportler-EKG der Europäischen Gesellschaft für Kardiologie (ESC) (1) sowie der kürzlich veröffentlichten Seattle-Kriterien (2,3,4,5).

Den aktuellen Empfehlungen der ESC folgend, sollte eine Differenzierung zwischen „gewöhnlichen und trainingsbedingten“ und „ungewöhnlichen und nicht-trainingsbedingten“ (und somit eventuell pathologischen) EKG-Veränderungen vorgenommen werden (1). Die Seattle-Kriterien unterteilen bei den ungewöhnlichen, nicht-trainingsbedingten EKG-Veränderungen zusätzlich zwischen Kardiomyopathien und primär elektrischen Herzerkrankungen (3,4).

GEWÖHNLICHE, TRAININGSBEDINGTE EKG-VERÄNDERUNGEN

Gewöhnliche, trainingsbedingte EKG-Veränderungen sind häufig und können je nach Untersuchung bei bis zu 80% der Sportler vorliegen

(1). Am häufigsten finden sich physiologische EKG-Veränderungen bei Ausdauersportlern bzw. Athleten mit Sportherz (6). Auch bei jugendlichen Sportlern können physiologische EKG-Veränderungen bestehen (7). Für die frühe Repolarisation wurden Unterschiede zwischen Sportlern kaukasischen und afrikanischen/karibischen Ursprungs beschrieben (8).

Die **Sinusbradykardie** (Herzfrequenz <60/min) ist die häufigste sportbedingte EKG-Veränderung. Die Ruhe-Herzfrequenz ist üblicherweise bei Ausdauersportlern am niedrigsten und korreliert invers mit der Ausdauerleistungsfähigkeit. Bei hochtrainierten Athleten können im Langzeit-EKG Herzfrequenzen bis zu 30/min (sehr selten auch darunter) als auch asymptomatische Sinuspausen über 2 s (in der Regel im Schlaf) registriert werden.

Ebenso können **ektope Vorhofrhythmen**, asymptomatische AV-junktionale **Ersatzrhythmen**, selten auch ventrikuläre Ersatzrhythmen, Paraarrhythmien wie die einfache AV-Dissoziation und Parasystolie bei ausgeprägter Bradykardie auftreten, welche typischerweise bei ansteigender Herzfrequenz verschwinden. Die atembedingte **Sinusarrhythmie** ist bei Sportlern ebenfalls sehr häufig. Als

accepted: October 2013

published online: December 2013

DOI: 10.5960/dzsm.2013.097

Scharhag J, Burgstahler C: Das Sportler-EKG: Aktuelle Interpretationen und Empfehlungen. Dtsch Z Sportmed 64 (2013) 352-356.

Ursachen gelten der erhöhte Vagotonus als auch direkte Trainingseffekte an den Zellen des Sinusknotens (1,5,6).

Der **AV-Block I°** und **AV-Block II° Wenckebach (Mobitz Typ I)** sind bei trainierten Sportlern häufig (ca. 10-35%). Als Ursache gilt der erhöhte Vagotonus bzw. die erniedrigte sympathische Aktivität.

Die physiologische Hypertrophie des Sportherzens spiegelt sich mit **isoliert erhöhten QRS-Amplituden** bei etwa 45% der männlichen und 10% der weiblichen Sportler wider. Darüber hinaus tragen auch die im Vergleich zu Untrainierten verbesserten Ableitungsbedingungen bei geringerem Körperfettanteil zur Erhöhung der QRS-Amplituden bei. Die verschiedenen elektrokardiographischen Hypertrophie-Indices erlauben keine sicheren Rückschlüsse auf das Vorliegen oder die Größe eines Sportherzens.

Je nach Studie und Kollektiv besteht bei bis über der Hälfte der Sportler ein **inkompletter Rechtsschenkelblock (iRSB)**. Dieser ist bei Männern und insbesondere Ausdauersportlern häufiger. Es wird angenommen, dass der iRSB durch die sportbedingte physiologische Größenzunahme des rechten Ventrikels bedingt ist, nicht aber durch eine Reizleitungsverzögerung innerhalb der Purkinje-Fasern. Der iRSB ist durch eine Trainings- oder Sportpause reversibel.

Die **frühe Repolarisation** ist bei trainierten Sportlern häufig und durch eine erhöht abgehende, konkavförmige ST-Strecke mit einem erhöhten J-Punkt von mindestens 0,1 mV charakterisiert. Sie findet sich meist in den Ableitungen V2-V4, kann aber auch in den lateralen und inferioren Ableitungen auftreten. Die frühe Repolarisation geht bei weißen Sportlern häufig mit spitz-positiven T-Wellen einher (Abb. 1A). Bei schwarzen Sportlern kann häufig eine konvexe ST-Strecke mit nachfolgend negativer T-Welle in den Ableitungen V1-V4 vorliegen (Abb. 1B). Das Ausmaß der frühen Repolarisation wird vom autonomen Nervensystem und der Herzfrequenz beeinflusst. Bei niedrigen Herzfrequenzen sind die ST-Streckenerhöhungen ausgeprägter, unter Belastung können sie bei höheren Herzfrequenzen abnehmen oder verschwinden. Die frühe Repolarisation spiegelt beim Sportler die Entwicklung einer trainingsbedingten Hyper-Vagotonie wider, sie verringert sich oder verschwindet mit einer Trainingsreduktion oder -pause.

UNGEWÖHNLICHE, NICHT- TRAININGSBEDINGTE EKG-VERÄNDERUNGEN

Ungewöhnliche, nicht-trainingsbedingte EKG-Veränderungen bestehen nur bei etwa 5% der Sportler und können auf kardiovaskuläre Erkrankungen hinweisen, sodass sie abgeklärt und ggf. regelmäßig kontrolliert werden müssen.

Ventrikuläre Extrasystolen (VES) können anhand der QRS-Morphologie ihrem ursprünglichen Ventrikel zugeordnet werden. Entstammen die VES dem RV-Ausflusstrakt (Linksschenkelblock-Morphologie mit inferiorer Achse (positiver QRS-Vektor in den inferioren Ableitungen)), sind diese i.d.R. gutartig und nicht mit einer strukturellen Herzerkrankung assoziiert. Bei VES mit Linksschenkelblock-Morphologie und superiorer Achse (negativer QRS-Komplex in den inferioren Ableitungen) besteht der Verdacht auf eine Arrhythmogene Rechtsventrikuläre Kardiomyopathie (ARVC).

EKG-Veränderungen mit Verdacht auf Kardiomyopathien und pathologische Hypertrophien

Bei Kardiomyopathien (Hypertrophie oder Dilatative Kardiomyopathie (HCM, DCM), Arrhythmogene Rechtsventrikuläre Kardiomyo-

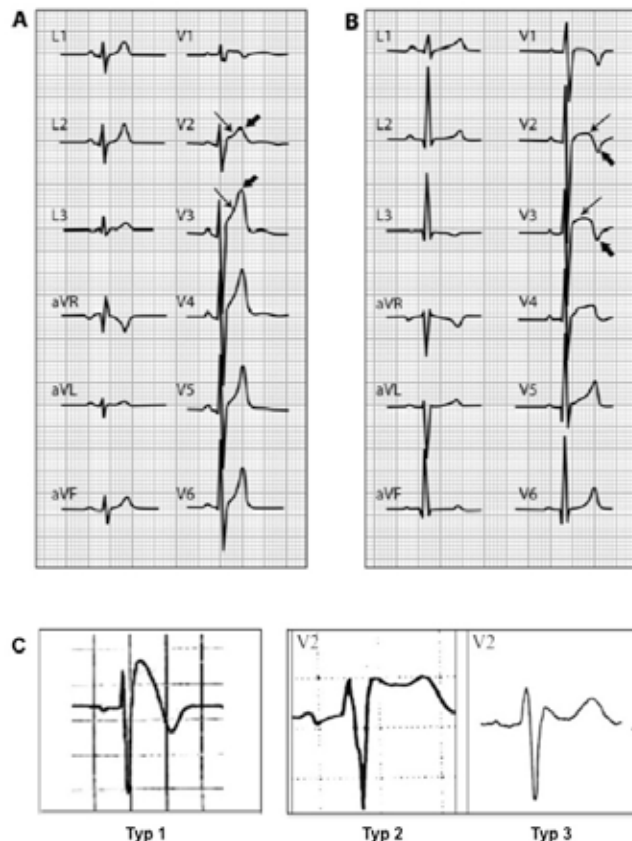


Abbildung 1: Frühe Repolarisation bei zwei gesunden Sportlern. A: Erhöhte konkavförmige ST-Strecke (dünner Pfeil) mit spitz-positiven T-Wellen (dicker Pfeil). B: Erhöhte konvexe ST-Strecke (dünner Pfeil) mit nachfolgend negativer T-Welle (dicker Pfeil). C: Brugada-Syndrom Typ 1 (diagnostischer Typ), Typ 2 und Typ 3 (nicht-diagnostische Typen). Mit freundlicher Genehmigung aus (1) und (3).

pathie (ARVC), Linksventrikuläre Non-Compaction (LVNC)) bzw. pathologischen Hypertrophien (z. B. Aortenklappenstenose, Hypertensive Herzkrankheit, Pulmonale Hypertonie) finden sich im Gegensatz zu physiologischen EKG-Veränderungen meist zusätzliche charakteristische EKG-Veränderungen.

Pathologische Q-Zacken: Als pathologisch gelten Q-Zacken $> 0,3$ mV oder > 40 ms in zwei oder mehr Ableitungen. Davon ausgenommen sind die Ableitungen III und aVR.

Komplette Schenkelblöcke (QRS > 120 ms) und **Hemiblöcke** sind bei Sportlern sehr selten (0,4-2%). Sie können durch eine Vielzahl kardialer Erkrankungen verursacht werden (z. B. Kardiomyopathien, Myokarditis, KHK, Ionenkanalerkrankungen, kardiale Tumoren). Der komplette Rechtsschenkelblock ist zu 70-80% durch eine kardiovaskuläre Erkrankung bedingt. Der kontinuierliche als auch der intermittierende (herzfrequenzabhängige) komplette Linksschenkelblock hat fast immer eine pathologische Ursache, die einer erkennbaren strukturellen kardialen Veränderung vorausgehen kann. Der linksanteriore Hemiblock ist bei Sportlern und Untrainierten unter 40 Jahren selten und gleich häufig (0,5-1%). Der isolierte linksposteriore Hemiblock ist sehr selten, meist tritt er mit einem Rechtsschenkelblock auf. Kombinationen von Schenkelblöcken und Hemiblöcken spiegeln ausgedehntere Veränderungen im Reizleitungssystem wider und gehen mit einem erhöhten Risiko eines höhergradigen AV-Blocks einher.

Intraventrikuläre Reizleitungsverzögerungen: Eine verlängerte QRS-Dauer > 110 ms, die jedoch nicht die Kriterien eines kom-

pletten Schenkelblockes erfüllt, wird als unspezifische intraventrikuläre Reizleitungsstörung angesehen, da die Leitungsverzögerung im Myokard und nicht in den Reizleitungsbahnen liegt. Unspezifische intraventrikuläre Reizleitungsstörungen können (müssen aber nicht) auf eine Herzmuskelerkrankung hinweisen (z.B. Epsilon-Welle und/oder verzögerter S-Aufstrich >55 ms in V1-V3 bei ARVC). Intraventrikuläre Reizleitungsverzögerungen >140 ms gelten hingegen als eindeutig abnormal.

Achsenabweichungen nach links (-30° bis -90° ; überdrehter Linkstyp) liegen nur bei ca. 1% der Sportler vor. Der überdrehte Linkstyp gilt als sekundäres Zeichen einer pathologischen Hypertrophie und muss abgeklärt werden. Elektrokardiographisch wird bei P-Wellen >120 ms in Ableitung I oder II sowie negativem Anteil ≥ 1 mm und einer Zeit >40 ms in V1 eine **linksatriale Vergrößerung** angenommen. Allerdings zeigen bisher unveröffentlichte Untersuchungen, dass EKG-Zeichen der linksatrialen Vergrößerung und Achsenabweichungen nach links auch bei herzgesunden Sportlern (insb. mit Sportherz) nachweisbar sein können.

Eine **Achsenabweichung nach rechts** ($>120^\circ$, überdrehter Rechtstyp) sowie EKG-Zeichen einer **rechtsatrialen Vergrößerung** und/oder rechtsventrikulären Hypertrophie sind für erwachsene Sportler ungewöhnlich ($<1\%$). RV- und RA-Hypertrophie-Zeichen können aber auch bei herzgesunden Sportlern (insb. mit Sportherz) nachweisbar sein. Bei jugendlichen Sportlern und Nicht-Sportlern finden sich häufiger EKG-Zeichen einer RV-Hypertrophie (12 vs. 10%).

Obwohl eine frühe Repolarisation für Sportler typisch ist, finden sich **ST-Streckensenkungen**, die meist mit einer zusätzlichen negativen T-Welle einhergehen, im Ruhe-EKG von Sportlern äußerst selten.

Isoliert **negative T-Wellen** sind bei Sportlern selten (ca. 2-4%). Verdächtig für eine strukturelle Herzerkrankung sind negative T-Wellen >1 mm (4) bzw. ≥ 2 mm (1) in zwei oder mehr Ableitungen in V2-V6, II und aVF oder I und aVL (nicht in III, aVR und V1). Eine nach der Pubertät fortbestehende T-Negativierung über Ableitung V1 hinaus kann hinweisend für eine angeborene Herzerkrankung mit Rechtsherzbelastung, ARVC oder Ionenkanalerkrankung sein. Bei jungen und offensichtlich gesunden Sportlern kann eine T-Negativierung erstes Anzeichen einer Kardiomyopathie sein.

EKG-Veränderungen mit Verdacht auf primär elektrische Herzerkrankungen

Supraventrikuläre Tachykardien und -arrhythmien finden sich in Vorsorgeuntersuchungen bei Sportlern unter 40 Jahren äußerst selten ($\leq 0,01\%$). Vorhofflimmern ist bei Ausdauersportlern im mittleren und höheren Lebensalter mit langer Trainingsanamnese häufiger als bei gleichaltrigen Inaktiven. Da zusätzliche atrioventrikuläre Leitungsbahnen (AVNRT, AVRT) oder atriale Pathologien (Vorhofflimmern, Vorhofflattern) ursächlich sind, die elektrophysiologisch gut diagnostiziert und kurativ behandelt werden können, sollten Sportler mit supraventrikulären Tachykardien bzw. -arrhythmien kardiologisch-rythmologisch abgeklärt und ggf. therapiert werden.

Die Prävalenz eines **Präexzitationssyndroms** ist bei Sportlern und Untrainierten gering (0,1-0,3%). Symptome sind meist durch supraventrikuläre Tachykardien bedingt. Gefährlich beim WPW-Syndrom ist die mögliche Überleitung von Vorhofflimmern auf die Kammern (Risiko für einen plötzlichen Herztod bei WPW-Syndrom: 0,15-1% pro Jahr (1,3)). Da Sportler mit hohen Trainingsumfängen ein erhöhtes Risiko für Vorhofflimmern im Langzeitverlauf aufweisen, wird insbesondere für (Hoch-) Leistungssportler mit WPW ein

erhöhtes Risiko für einen plötzlichen Herztod auch nach Beendigung ihrer sportlichen Karriere angenommen. In äußerst seltenen Fällen kann dem WPW-Syndrom eine Genmutation zugrunde liegen, die phänotypisch mit einer ventrikulären Hypertrophie einhergeht. Ohne Delta-Welle sollte bei einer PQ-Dauer $<0,12$ s ein LGL-Syndrom oder eine strukturelle Herzerkrankung (z.B. HCM, M. Fabry) differentialdiagnostisch in Betracht gezogen werden.

Long QT-Syndrom: Das QT-Intervall sollte in den Ableitungen II, V3 und V5 bei einer Herzfrequenz zwischen 60-90/min bestimmt werden. Bei Sportlern ist es aufgrund ihrer langsameren Herzfrequenz in der Regel etwas länger, das frequenzkorrigierte QTc-Intervall liegt eher im oberen Normbereich. Als eindeutig pathologisch gilt eine QTc-Dauer ≥ 500 ms, als Grauzone gilt je nach Literatur der Bereich ab 440/470 ms (Männer) bzw. 460/480 ms (Frauen) bis 500 ms (1,3). Ursache des Long QT-Syndroms ist eine genetisch determinierte Ionenkanalerkrankung mit Gefahr ventrikulärer Arrhythmien, Torsade-de-point-Tachykardien und Kammerflimmern. Ca. 90% der Mutationen betreffen drei Gene: KCNQ1 (LQT1), KCNH2 (LQT2), SCN5A (LQT3). Patienten mit LQT1 sind anfällig für Synkopen oder einen Herzstillstand während Sport, insb. beim Schwimmen. LQT2-Patienten sind anfällig während emotionalem und akustischem Stress. Die hochmaligne LQT3-Variante ist Bradykardie-getriggert, die Patienten erleiden typischerweise einen plötzlichen Herztod während des Schlafs.

Das **Short QT-Syndrom** ist ebenfalls eine genetisch determinierte Ionenkanalerkrankung. Die untere Grenze des QT-Intervalls liegt bei 330 ms (Kinder: 310 ms), des QTc-Intervalls zwischen 360 und 380 ms. Bei symptomatischen Patienten lag die QT- bzw. QTc-Dauer regelhaft unter 320 bzw. 340 ms. Zur korrekten Bestimmung sollte die Herzfrequenz unter 80/min sein. Sowohl beim Short als auch Long QT-Syndrom können zusätzlich ST-Strecken- und T-Wellenveränderungen vorliegen.

Das **Brugada-Syndrom** geht mit einem erhöhtem Risiko für Kammerflimmern einher. Es ist in den Brustwandableitungen V1-V2/V3 charakterisiert durch einen ≥ 2 mm erhöhten ST-Streckenabgang mit entweder gewölbter ST-Strecke mit T-Negativierung (Typ 1), sattelförmiger ST-Strecke mit positiver T-Welle (Typ 2) sowie als gewölbte oder sattelförmige ST-Streckenmorphologie mit J-Punkt-Erhöhung ≥ 2 mm (Typ 3) (Abb. 1C). Das EKG-Bild ist dynamisch, im Verlauf kann eine EKG-Normalisierung eintreten. Die intravenöse Gabe von Flecainid oder Ajmalin kann den Typ 1 demaskieren, der als beweisend gilt. Bei über einem Viertel liegt eine genetische Dysfunktion (SCN5A) des kardialen Natrium-Kanals vor. Beim Sportler besteht insbesondere unmittelbar nach körperlicher Belastung durch eine überschießende vagotone Reaktion die Gefahr eines plötzlichen Herztodes. Zusätzlich können bei intensivem Sport durch die Hyperthermie und Hyperkaliämie lebensbedrohliche ventrikuläre Arrhythmien getriggert werden.

Die **katecholaminerge polymorphe ventrikuläre Tachykardie (KPVT)** sollte bei Personen in Betracht gezogen werden, die unter Belastung oder starken Emotionen eine Synkope erlitten. Da eine KPVT nicht im Ruhe-EKG oder mittels Bildgebung diagnostiziert werden kann, muss bei Verdacht ein ausbelastendes Belastungs-EKG oder eine Testung mit Isoproterenol beim Kardiologen sowie evtl. eine genetische Untersuchung erfolgen. Unter Belastung treten typischerweise zunehmend höhergradige Rhythmusstörungen auf (ventrikuläre Extrasystolen, Bigemini, Couplets, Ventrikuläre Tachykardien).

Tabelle 1: Auflistung der gewöhnlichen, trainingsbedingten EKG-Veränderungen, die bei asymptomatischen und klinisch unauffälligen Sportlern keine weitere Abklärung benötigen sowie der ungewöhnlichen, nicht-trainingsbedingten EKG-Veränderungen, die durch eine Herzerkrankung bedingt sein können und deshalb weiter abgeklärt werden müssen. DD: relevante Differenzialdiagnosen.

1. Gewöhnliche, trainingsbedingte EKG-Veränderungen	Empfehlungen
Sinusbradykardie, Sinusarrhythmie, Ektope Vorhofrhythmus, AV-junktionaler Ersatzrhythmus, Einfache AV-Dissoziation	Abklärung: symptomatische oder sehr ausgeprägte Sinusbradykardien/-arrhythmien (Hf < 30/min, Sinuspausen ≥ 3 s) DD: Kranker Sinusknoten (unwahrscheinlich bei: 1. fehlenden Symptomen wie Schwindel oder Synkopen; 2. adäquatem Hf-Anstieg unter Belastung; 3. Normalisierung der Ruheherzfrequenz bei Trainingsminderung oder Sportpause)
AV-Block I° und AV-Block II° Wenckebach	Abklärung: symptomatische AV-Blöcke I° und II° Wenckebach (Mobitz Typ I), inadäquater Hf-Anstieg unter Belastung DD: AV-Block II° Mobitz (Mobitz Typ II), AV-Block III°
Isoliert erhöhte QRS-Amplituden	Abklärung: symptomatische Sportler, Sportler mit positiver Familienanamnese plötzlicher Herztod (z.B. Belastungs-EKG, Echokardiographie, ggf. Kardio-MRT)
Inkompletter Rechtsschenkelblock	Abklärung: symptomatische Sportler, fixierter gespaltener 2. Herzton DD: Vorhofseptumdefekt vom Secundum-Typ ARVC bei iRSB mit T-Wellen-Inversion über Ableitung V2 hinaus bis Ableitung V3 und V4, VES mit LSB-Morphologie Brugada-Syndrom
Frühe Repolarisation	Abklärung: symptomatische Sportler Sportler mit Synkope, Sportler mit plötzlichem Herztod in der Anamnese keine Normalisierung unter Belastung DD: ARVC, Brugada-Syndrom, idiopathisches Kammerflimmern (z.B. Ajmalin-Test, Elektrophysiologische Untersuchung, Echokardiographie, Kardio-MRT)
2. Ungewöhnliche, nicht-trainingsbedingte EKG-Veränderungen	Empfehlungen
Ventrikuläre Extrasystolie und Arrhythmie	Abklärung: Symptomatische Sportler, mehr als 2 VES in 10 s, polymorphe VES, Couplets, Triplets, ventrikuläre Salven oder nicht anhaltende VT (Belastungs-EKG, LZ-EKG, Echokardiographie, ggf. Kardio-MRT).
2. 1 Kardiomyopathien und pathologische Hypertrophien	
Erhöhte QRS-Amplituden mit weiteren EKG-Veränderungen	V.a. pathologische Hypertrophie bzw. strukturelle Herzerkrankung
Achsenabweichung nach links (> -30° bis -90°), linksatriale Vergrößerung	Abklärung: Echokardiographie
Achsenabweichung nach rechts (>120°), rechtsventrikuläre und rechtsatriale Hypertrophie	Abklärung: Echokardiographie, ggf. Kardio-MRT
Pathologische Q-Zacken	Abklärung: Echokardiographie
Komplette Schenkelblöcke und Hemiblöcke	Abklärung: Belastungs-EKG, Langzeit-EKG, Echokardiographie, ggf. Kardio-MRT Junge Sportler mit bifaszikulärem Block: u.a. M. Lènegre genetisch abklären (autosomal dominante SCN5A-Genmutation, einhergehend mit kardialen Na-Kanal-Erkrankungen und verschiedenen Reizleitungsdefekten bei jungen Menschen)

PRAKTISCHE SCHLUSSFOLGERUNG

Im Rahmen von Sporttauglichkeitsuntersuchungen ermöglicht die Einteilung des Ruhe-EKG nach den aktuellen Empfehlungen der ESC bzw. den Seattle-Kriterien in „gewöhnliche, trainingsbedingte“ und „ungewöhnliche, nicht-trainingsbedingte“ Veränderungen im Vergleich zu früheren Klassifikationen eine höhere Spezifität bei erhaltener Sensitivität bei der Diagnostik von Herzerkrankungen (10). Sie sollte deshalb bei Sporttauglichkeitsuntersuchungen verwendet werden.

Angaben zu finanziellen Interessen und Beziehungen, wie Patente, Honorare oder Unterstützung durch Firmen: Keine.

LITERATUR

1. CORRADO D, PELLICCIA A, HEIDBUCHEL H, SHARMA S, LINK M, BASSO C, BIFFI A, BUJA G, DELISE P, GUSSAC I, ANASTASAKIS A, BORJESSON M, BJØRNSTAD HH, CARRÈ F, DELIGIANNIS A, DUGMORE D, FAGARD R, HOOGSTEN J, MELLWIG KP, PANHUYZEN-GOEDKOOP N, SOLBERG E, VANHEES L, DREZNER J, ESTES NAM, ILCETO S, MARON BJ, PEIDRO R, SCHWARTZ PJ, STEIN R, THIENE G, ZEPELLI P, MCKENNA WJ, REHABILITATION SoSCEAoCPA, CARDIOLOGY WGoMAPDESo: Recommendations for interpretation of 12-lead electrocardiogram in the athlete. *Eur Heart J* 31 (2010) 243-259. doi:10.1093/eurheartj/ehp473
2. DREZNER JA, ACKERMAN MJ, ANDERSON J, ASHLEY E, ASPLUND CA, BAGGISH AL, BORJESSON M, CANNON BC, CORRADO D, DiFiori JP, FISCHBACH P, FROELICHER V, HARMON KG, HEIDBUCHEL H, MAREK J, OWENS DS, PAUL S, PELLICCIA A, PRUTKIN JM, SALERNO JC, SCHMIED CM, SHARMA S, STEIN R, VETTER VL, WILSON MG: Electrocardiographic interpretation in athletes: the 'Seattle criteria'. *Br J Sports Med* 47 (2013) 122-124. doi:10.1136/bjsports-2012-092067
3. DREZNER JA, ACKERMAN MJ, CANNON BC, CORRADO D, HEIDBUCHEL H, PRUTKIN JM, SALERNO JC, ANDERSON J, ASHLEY E, ASPLUND CA, BAGGISH AL, BORJESSON M, DiFiori JP, FISCHBACH P, FROELICHER V, HARMON KG, MAREK J, OWENS DS, PAUL S, PELLICCIA A, SCHMIED CM, SHARMA S, STEIN R, VETTER VL, WILSON MG: Abnormal electrocardiographic findings in athletes: recognising changes suggestive of primary electrical disease. *Br J Sports Med* 47 (2013) 153-167. doi:10.1136/bjsports-2012-092070

Intraventrikuläre Reizleitungsverzögerungen	Abklärung: QRS-Dauer ≥ 140 ms, symptomatische Sportler, Sportler mit pos. Familienanamnese oder weiteren EKG-Auffälligkeiten (Epsilon-Welle, verzögerter S-Aufstrich V1-V3) zum Ausschluss einer Herzmuskelerkrankung (z. B. ARVC). Keine Abklärung bei asymptomatischen Sportlern mit QRS-Dauer < 140 ms ohne weitere EKG-Auffälligkeiten sowie leerer Familienanamnese
ST-Streckensenkung	Abklärung: Belastungs-EKG, Echokardiographie
T-Negativierung/ T-Wellen-Inversion	Abklärung: ausführliche kardiologische Untersuchung, ggf. einschließlich Untersuchungen von Familienangehörigen nach der Pubertät fortbestehende T-Negativierung über V1 hinaus z. A. Kardiomyopathie (z. B. ARVC oder HCM): Echokardiographie, ggf. Kardio-MRT, ggf. genetische Abklärung und Beratung bei klinisch und in der Bildgebung unauffälligem Befund weiterhin regelmäßige Kontrolluntersuchungen inkl. EKG und Echokardiographie in jährlichen Abständen
2.2 Primär elektrische Herzerkrankungen	
Sinusbradykardie < 30 /min, Sinuspausen > 3 s AV-Block II° Mobitz, AV-Block III°	Abklärung: Belastungs-EKG, Langzeit-EKG, ggf. Echokardiographie und EPU, (u. a. auf Sinusknotenerkrankung), ggf. SM-Implantation DD: AV-Block III°: einfache AV-Dissoziation
Atriale Tachyarrhythmien	Abklärung: Belastungs-EKG, LZ-EKG, Echokardiographie, elektrophysiologische Untersuchung, ggf. Ablation
Präexzitations-Syndrom (WPW-, LGL-Syndrom)	Abklärung: Anamnese bezüglich Palpitationen, Synkopen und Familienanamnese hinsichtlich Präexzitationssyndromen, Kardiomyopathien und plötzlicher Herztode; echokardiographischer Ausschluss strukturelle Herzerkrankung (ggf. Kardio-MRT) Belastungs-EKG (intermittierendes Verschwinden WPW spricht für lange anterograde Refraktärzeit der zusätzlichen Leitungsbahn und somit für ein geringes Risiko der Kammerüberleitung bei Vorhofflimmern), Langzeit-EKG, Vagusmanöver, ggf. Adenosin oder Verapamil (WPW wird sichtbar), ggf. elektrophysiologische Untersuchung und Ablation
Long QT-Syndrom, Short QT-Syndrom	Abklärung: QTc-Zeit < 320 bzw. > 500 ms (Untersuchung durch Kardiologe/Rhythmologe) QT- oder QTc-Zeiten im Graubereich (440/460 – 500 ms): Langzeit-EKG, Belastungs-EKG, Echokardiographie Familienanamnese, ggf. EKG-Screening bei Familienangehörigen sowie molekulargenetische Untersuchungen mit Beratung DD: u. a. QT-Zeit-verändernde Medikamente, Elektrolytstörungen, Stoffwechselstörungen, Brady- oder Tachykardien
Brugada-Syndrom	Abklärung: bei Verdacht Vorstellung Kardiologe/Rhythmologe, ggf. pharmakologische Testung durch Na-Kanal-Blocker, Risiko-Stratifizierung und ggf. Familienabklärung DD: Sportler mit früher Repolarisation der rechts-präcordialen Ableitung
Katecholaminerge Polymorphe Ventrikuläre Tachykardie	Abklärung: bei Verdacht ausbelastendes Belastungs-EKG und/oder Testung mit Isoproterenol, ggf. genetische Untersuchung

- DREZNER JA, ASHLEY E, BAGGISH AL, BORJESSON M, CORRADO D, OWENS DS, PATEL A, PELLICIA A, VETTER VL, ACKERMAN MJ, ANDERSON J, ASPLUND CA, CANNON BC, DiFIORI J, FISCHBACH P, FROELICHER V, HARMON KG, HEIDBUCHEL H, MAREK J, PAUL S, PRUTKIN JM, SALERNO JC, SCHMIED CM, SHARMA S, STEIN R, WILSON M: Abnormal electrocardiographic findings in athletes: recognising changes suggestive of cardiomyopathy. *Br J Sports Med* 47 (2013) 137-152. doi:10.1136/bjsports-2012-092069
- DREZNER JA, FISCHBACH P, FROELICHER V, MAREK J, PELLICIA A, PRUTKIN JM, SCHMIED CM, SHARMA S, WILSON MG, ACKERMAN MJ, ANDERSON J, ASHLEY E, ASPLUND CA, BAGGISH AL, BORJESSON M, CANNON BC, CORRADO D, DiFIORI JP, HARMON KG, HEIDBUCHEL H, OWENS DS, PAUL S, SALERNO JC, STEIN R, VETTER VL: Normal electrocardiographic findings: recognising physiological adaptations in athletes. *Br J Sports Med* 47 (2013) 125-136. doi:10.1136/bjsports-2012-092068
- KINDERMANN W: Physiologische Anpassungen des Herz-Kreislauf-Systems an körperliche Belastung. In: Sportkardiologie, 2. Auflage. Kindermann W, Dickhuth HH, Niess A, Röcker K, Urhausen A. (Hrsg.) Steinkopff Verlag Darmstadt (2007) 1-20.
- KOCH S, CASSEL M, LINNE K, MAYER F, SCHARHAG J: ECG and echocardiographic findings in 10-15-year-old elite athletes. *Eur J Prev Cardiol* (2012): E-Pub ahead of print.
- PAPADAKIS M, CARRE F, KERVIO G, RAWLINS J, PANOULAS VF, CHANDRA N, BASAVARAJIAH S, CARBY L, FONSECA T, SHARMA S: The prevalence, distribution, and clinical outcomes of electrocardiographic repolarization patterns in male athletes of African/Afro-Caribbean origin. *Eur Heart J* 32 (2011) 2304-2313. doi:10.1093/eurheartj/ehrl40
- SCHARHAG J: Das Sportler-EKG. *Dtsch Z Sportmed* 58 (2007) 184-185.
- WEINER RB, HUTTER AM, WANG F, KIM JH, WOOD MJ, WANG TJ, PICARD MH, BAGGISH AL: Performance of the 2010 European Society of Cardiology criteria for ECG interpretation in athletes. *Heart* 97 (2011) 1573-1577. doi:10.1136/hrt.2011.227330

Korrespondenzadresse:

PD Dr. med. Jürgen Scharhag
Kardiologie, Angiologie und Pneumologie
Universitätsklinikum Heidelberg
Im Neuenheimer Feld 410
69120 Heidelberg

E-Mail: juergen.scharhag@med.uni-heidelberg.de