

Die klinische Untersuchung von Fuß und Sprunggelenk

Clinical Examination of Foot and Ankle Joint

STANDARD

ACCEPTED: April 2016

PUBLISHED ONLINE: May 2016

DOI: 10.5960/dzsm.2016.231

Wurm M, Wiewiorski M, Gösele A, Valderrabano V. Die klinische Untersuchung von Fuß und Sprunggelenk. Dtsch Z Sportmed. 2016; 67: 111-116.



Zusammenfassung

- › **Der Fuß und das Sprunggelenk** mit ihren insgesamt 28 Knochen und zahlreichen Gelenken benötigen zur Stabilisierung und zum fehlerfreien Gangablauf vielfältige muskulotendinöse sowie neuromuskuläre Strukturen. Über mehrere tausend Jahre hat sich ein außergewöhnlich komplexes sowie anpassungsfähiges Konstrukt entwickelt, welches den modernen, aufrechten Gang erlaubt.
- › **In der heutigen Zeit** sind besonders Sportverletzungen ein wichtiges Thema. Der Terminus „Return-to-sport“ hat in den letzten Jahren einen außerordentlich wichtigen Stellenwert erlangt. Umso wichtiger ist es für den behandelnden Arzt, rasch die Diagnose zu stellen, um eine individuell angepasste Therapie anbieten zu können.
- › **Dabei ist eine gute klinische Untersuchung** maßgebend, da diese die Mehrheit aller Diagnosen zu stellen erlaubt und auch eine wichtige Voraussetzung für weiterführende diagnostische Schritte darstellt.

Summary

- › **The foot and the ankle joint** consist of 28 bones and numerous joints that require many musculotendinous and neuromuscular structures for stabilization and guidance to allow for physiological gait. Throughout evolution a tremendously complex and adaptive structure has developed which allows for nowadays upright gait.
- › **Treatment of the rising incidence of sports injuries** has become an important and increasingly complicated issue. „Return-to-sports“ has become a frequently used slogan.
- › **An accurate clinical examination** is a prerequisite initial step to diagnosis and a guide for further diagnostic procedures, like cross-sectional imaging.

SCHLÜSSELWÖRTER:

OSG-Stabilität, Bandapparat, Syndesmose, Untersuchung

KEY WORDS:

Ankle-Instability, Ligaments, Syndesmosis, Examination

1. UNIVERSITÄTSSPITAL BASEL, Universitätsklinik für Orthopädie und Traumatologie, Basel, Schweiz
2. KANTONSSPITAL WINTERTHUR, Klinik für Orthopädie und Traumatologie, Winterthur, Schweiz
3. CROSSKLINIK BASEL, Klinik für Orthopädie und Sportmedizin, Basel, Schweiz
4. SCHMERZKLINIK BASEL, Orthopädie - Traumatologie, Genolier Swiss Private Clinic Group GSMN, Basel, Schweiz

Einleitung

Der Fuß wird in einen Rück-, Mittel- sowie Vorfuß unterteilt. Das Sprunggelenk wird in ein oberes (OSG) sowie ein unteres (USG) Sprunggelenk unterteilt. Das USG wird in ein hinteres (Art. Subtalaris) und ein vorderes (Art. calcaneotalonavicularis) gegliedert. Der Fuß ist täglich einer Vielzahl unterschiedlicher Belastungen ausgesetzt welche das gesamte Körpergewicht über das Sprunggelenk auf ihn übertragen. Der Mittelfuß spannt sich vom Rückfuß mit einem Längs- sowie Quergewölbe bis in den Vorfuß.

Im Laufe des Lebens können stattgehabte Traumen sowie Deformitäten und Achsabweichungen zu Limitationen im Sport führen. Es gilt zwischen akuten Verletzungen und Überlastungen, mit Berücksichtigung alterstypischer Schäden, zu unterscheiden (5). Diese können direkt (z. B.: (Stress-)Frakturen, osteochondrale Läsionen, Metatarsalgien,

Epiphysenverletzungen beim Kind u. a.) oder im Verlauf durch unter anderem Bandinsuffizienzen (Tibialis posterior-Insuffizienz) zu Instabilitäten führen, welche in einem beschleunigtem Verschleiß des Gelenks (wie etwa Hallux rigidus, OSG-Arthrose) und angrenzender Gelenke (Mittelfußarthrose) resultieren können (11). Deformitäten wie etwa der Hallux valgus gehen mit hoher Wahrscheinlichkeit zu Lasten einer genetischen Prädisposition und werden mitunter durch inadäquates Schuhwerk begünstigt (7).

Überlastungsreaktionen sind ein häufiges Problem, welches aufgrund der heutzutage im Arbeitsalltag vermehrt sitzenden Tätigkeit mit unterentwickeltem „muskuloskeletalen Leistungssystem“ und anschließendem Kompensationsversuch durch übermäßigen Sport ihre Ausprägung findet. >



QR-Code scannen und Artikel online lesen.

KORRESPONDENZADRESSE:

Prof. Dr. med. Dr. phil. Victor Valderrabano
Vorsteher Orthopädie-Traumatologie
Schmerzambulanz Basel, Swiss Medical Network
Hirschgässlein 11-15
4010 Basel, Schweiz
✉: vvalderrabano@gsmn.ch

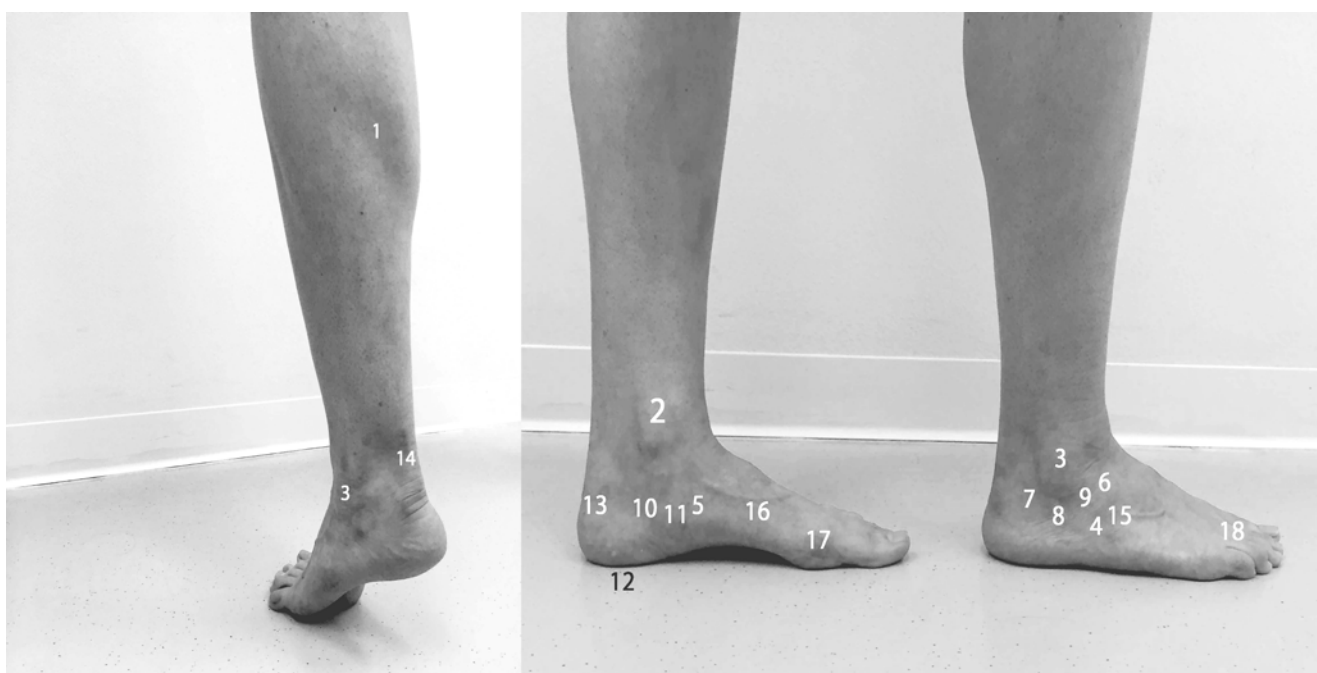


Abbildung 1

Wichtige Landmarken/Druckpunkte für die Palpation während der klinischen Untersuchung. (1) M. triceps surae; (2) Medialer und (3) lateraler Malleolus (Frakturen); (4) Basis Metatarsale V; (5) Tibialis posterior / Os naviculare (Os tibiale externum); (6) Sinus tarsi; (7-9) Lateraler Bandapparat; (10) Lig. deltoideum (tiefe und oberflächliche Anteile); (11) Lig. calcaneonavicular plantare („Spring Ligament“); (12) Ursprung der Plantarfaszie; (13) Proc. tuber calcanei; (14) Achillessehne; (15) Lisfranc-Gelenkslinie; (16) Metatarsalia; (17) Grosszehengrundgelenk; (18) Metatarsophalangealgelenke.

Anamnese

Die Erhebung einer gründlichen Krankengeschichte ist ein wegweisender Teil der Diagnostik. Hierbei sind extrinsische und intrinsische Faktoren, speziell bei Sporteinsteigern, zu eruieren um gegebenenfalls bereits präventiv aktiv zu werden. Neben Grunderkrankungen sind tägliche Abläufe wie etwa die sportlichen Aktivitäten eine wichtige Größe. Medikamente, wie beispielsweise Antibiotika oder Cortison können einen Einfluss auf den Stoffwechsel von Sehnen haben und somit zu Pathologien führen.

Es ist wichtig, Änderungen oder Neuerungen am Schuhwerk, sowohl im alltäglichen als auch im sportlichen Bereich, zu eruieren. Bei Verletzungen ist der exakte Unfallmechanismus von großer Bedeutung und kann zur Diagnose führen. Auch die Information über das Ausmaß der sportlichen Tätigkeit respektive Umfeld des Trainings sowie der Untergrund können häufig zur Diagnose führen. Ein speziell angepasstes Rehabilitationsprogramm führt zu einer signifikanten Verbesserung bei beispiels-

weise chronischen Instabilitäten im Bereich des Knöchels (17). So ist eine rasche Rückkehr zum Sport möglich.

Klinische Untersuchung

Inspektion

Dies beginnt bereits beim Empfang des Patienten. Es erfolgt eine Beurteilung des Gangbildes. Ein hinkender Gang oder etwa das Entlasten einer Extremität kann bereits ein Wegweiser bei der Diagnosestellung sein.

Beim Entkleiden des Patienten gilt es auf den Zustand der Haut oder etwa Operationsnarben bzw. auf die Trophik der Haut (bspw. plantare Verhornung, venöse Insuffizienzen, pAVK) zu achten. Des Weiteren sind Anzeichen einer Entzündung ebenfalls bedeutsam. Eine Schwellung inklusive Hämatom nach stattgehabtem Distorsionstrauma ist oft wegweisend für eine schwerwiegende Bänderzerrung oder Ruptur. Atrophien der Unterschenkel-/Fußmuskulatur sind Anzeichen auf Muskelsuffizienzen oder posttraumatische Zustände. Alle Befunde und Untersuchungen sind immer im Seitenvergleich zu beurteilen.

Wichtig ist die Beurteilung der Beinachse. Hier auch jeweils das Alignment von Hüfte, Knie sowie abschließend des Sprunggelenks. Danach wird der Patient gebeten einige Schritte zu gehen. Stepper- oder Hackengang können auf eine zentrale spinale Problematik oder auf eine periphere Verletzung des Nervens hinweisen. Differentialdiagnostisch sollte bei schmerzhafter oder reduzierter Dorsalextension des Fußes auch an eine Tibialis anterior-Tendinose-Ruptur gedacht werden (2).

Die Achsen bzw. das Alignment des OSG/Fußes wird stehend von allen Seiten beurteilt. Beim kaukasischen Fuß wird ein OSG/Fuß als plantigrad bzw. „normal“ bezeichnet, wenn das OSG/der Rückfuß in 0-10° Valgus, der Mittelfuß ein mittelhohes Mittelfußgewölbe und der Vorfuß ein Hallux valgus von unter 20° aufweist. Am OSG/Rückfuß wird eine Achs-

Tabelle 1

Differentialdiagnostik von häufigen Deformitäten.

DEFORMITÄT	DIFFERENTIALDIAGNOSTIK
Pes varus, Pes cavovarus	- chronische laterale OSG-Instabilität (4)
	- OSG/Rückfußarthrose
	- neuromuskuläre Ursachen
	- Peronealsehneninsuffizienz
Pes planovalgus et abductus	- Tibialis posterior-Insuffizienz (5)
	- chronische mediale OSG-Instabilität
	- Rückfuß-Coalitie
	- USG-/Chopart-Arthrose
	- Akzessorische laterale talare Facette

abweichung von unter 0° ein Pes varus und über 15° Pes valgus genannt.

Das sogenannte „too many toes sign“ wird hinter dem Patienten stehend im Rahmen einer Pes planovalgus et abductus-Deformität (M. tibialis posterior-Insuffizienz) beobachtet. Dabei kommt es zu einer Lateraldeviation im Mittelfuß, sodass die lateralseitigen Zehen seitlich des Unterschenkels sichtbar werden.

Anschließend wird der Patient gebeten auf einer Untersuchungsfläche sitzend, die Beine 90° hängend, Platz zu nehmen. Dies führt zu einer muskelentspannten Untersuchungssituation. Die gesamte Untersuchung erfolgt, wenn nicht anders erwähnt, in dieser Position.

Palpation

Das Palpieren der anatomischen Strukturen muss für eine akkurate Beurteilung des Fußes durchgeführt werden. Einige der wichtigsten anatomischen Landmarken sind folgend aufgelistet. So können Frakturen (Druckdolenz) aber auch Bandausrisse/-Insuffizienzen, Sehnenprobleme und irreguläre Knochenanbauten (Arthrose, akzessorische Knochen) erkannt werden. Im weiteren Verlauf wird der Fuß in allen Bewegungsrichtungen (Dorsalextension, Plantarflexion, Außen-/Innenrotation) auf Kraft (0-5) getestet (6) (Abb. 1).

Funktionelle Untersuchung und spezifische Tests

Bewegungsausmaß

Die sogenannte „Range of motion (ROM)“ wird am OSG/USG und am Fuß in zwei Ebenen und vier Richtungen erhoben (Tab. 2 & 3). Hierbei sollen die verschiedenen Gelenke im Seitenvergleich interpretiert werden, da Abweichungen von der Norm oft als nicht pathologisch zu werten sind.

OSG-Bandstabilitätsprüfung

(A) Inversionsstresstest

Hierbei wird die Intaktheit des lateralen Bandapparates getestet. Der Fuß wird dabei von plantar am Calcaneus mit einer Hand gefasst und es wird eine Inversionsbewegung ausgeführt. Kann das Sprunggelenk „aufgeklappt“ werden, so liegt meist eine Verletzung von mindestens einer der folgenden Ligamente vor (Abb. 2).

- Lig. fibulotalare anterius (LFTA)
- Lig. fibulocalcaneare (LFC)
- Lig. fibulotalare posterius (LFTP): selten und nur bei schweren Traumata betroffen.

(B) Eversionsstresstest

Ident zum zuvor beschriebenen Inversionsstresstest jedoch wird nun eine Eversionsbewegung ausgeübt. Liegt eine vermehrte Aufklappbarkeit vor, ist von einer Schädigung des Lig. deltoideum auszugehen (Abb. 3).

(C) Schubladentest (Drawer-Test)

Hier wird auf einen möglichen Talusvorschub geachtet, welcher im Zusammenhang mit einer Hyperlaxizität oder einer Bandruptur auftreten kann. Dabei wird der Calcaneus und Talus mit einer Hand fixiert. Die zweite Hand umschließt mit Zeigefinger und Daumen die supramalleoläre Tibia und es wird ein leichter Zug nach distal sowie ein Versatz der Tibia in anterior-posteriorer Richtung ausgeübt (Abb. 4).

Syndesmosen-Test/Squeeze-Test

Beim Squeeze-Test wird ein Druck der beiden Unterschenkelknochen (Tibia gegen Fibula) gegeneinander ausgeübt (3). ➔



Abbildung 2

Inversionsstresstest beim sitzenden Patienten und herabhängenden Fuß.

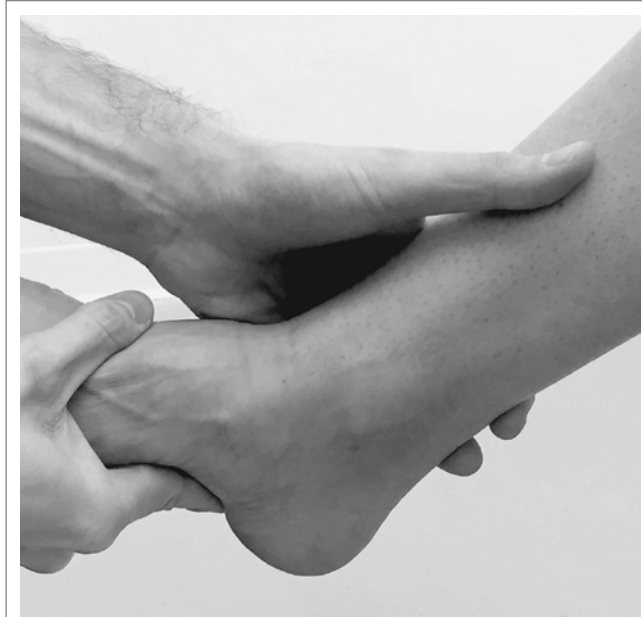

Abbildung 3

Eversionsstresstest beim sitzenden Patienten und herabhängendem Fuß.

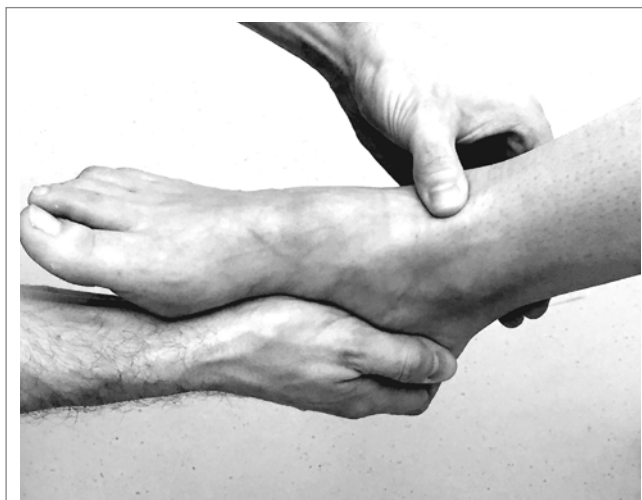

Abbildung 4

Drawer- oder Schubladentest beim sitzenden Patienten und herabhängendem Fuß.

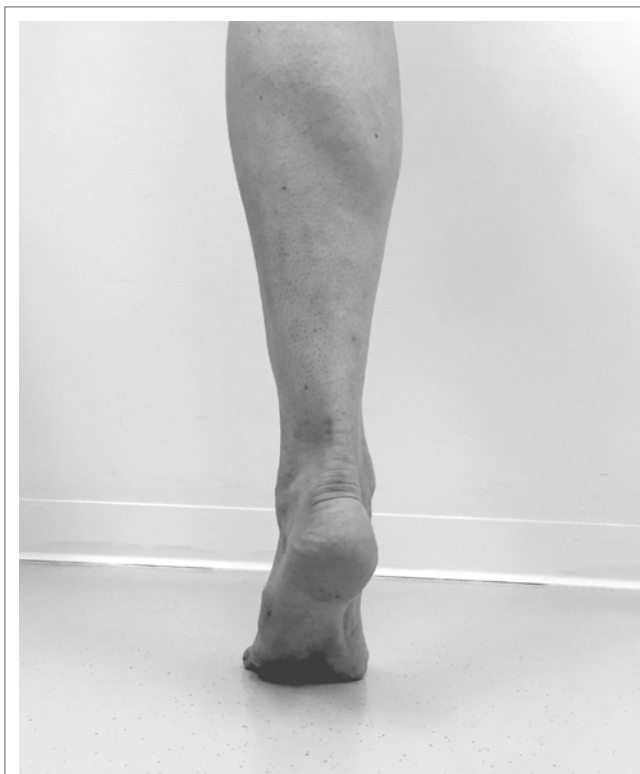


Abbildung 5

Single Heel Rise-Test. Dieser ist immer von posterior zu beurteilen; eine intakte Tibialis posterior-Sehne und suffiziente Muskeleinheit ermöglichen die Varisation des Rückfußes.

Tabelle 2

Range of Motion OSG/Rückfuß.

Dorsalextension /Plantarflexion	20°–0°–40°
Eversion/Inversion	10°–0°–30°

Tabelle 3

Range of Motion der Metatarsophalangealgelenke.

Dorsalextension /Plantarflexion MTP I	70°–0°–45°
Dorsalextension /Plantarflexion MTP II-V	80°–0°–40°

Tabelle 4

Nervale Versorgung des Unterschenkels und Fußes.

SEGMENT	NERV	KENNMUSKEL	REFLEX
L4-S1	N. fibularis communis (L4-S1)	Mm. peroneus longus/brevis/tertius	Tibialis posterior-Reflex (L5)
		M. tibialis anterior	
		M. tibialis posterior	
		M. extensor hallucis brevis/longus	
		M. extensor digitorum brevis/longus	
L5-S3	N. tibialis	M. plantaris	Achillessehnenreflex (S1/S2)
		M. gastrocnemius	
		M. tibialis posterior	
		M. flexor hallucis longus	
		M. flexor digitorum longus	

Werden dabei Schmerzen über dem anterioren OSG geäußert, liegt mit hoher Wahrscheinlichkeit eine Syndesmosenverletzung vor. Eine weitere Abklärung mit dynamischer Untersuchung (Bildwandler) oder MRI sind hier angezeigt (8).

Thompson-Test

Bei Verdacht auf eine Achillessehnenruptur ist der Thompson-Test hilfreich (14). Der Patient befindet sich dabei in Bauchlage und es wird der ausgestreckte Unterschenkel an der Wade mit einer Hand komprimiert. Erfolgt dabei eine Plantarflexion des Fußes so kann mit hoher Wahrscheinlichkeit von einer intakten Achillessehne ausgegangen werden und der Test ist somit negativ.

Eine fehlende Vorspannung der Plantarflexion in Bauchlage ist ein Indiz für das Vorliegen einer Achillessehnenruptur (1).

Tibialis posterior-Insuffizienz – Einbeinzehenspitzenstand (Single Heel Rise-Test)

Dazu steht der Untersucher hinter dem Patienten und beobachtet die Bewegung sowie die Stellung des Rückfußes. Bei intakter Tibialis posterior-Sehne kommt es folglich zu einer Varisation des Rückfußes. Fehlt diese oder kommt es sogar zu einer Valgisation, ist von einer Insuffizienz der Sehne auszugehen. Bei Ruptur oder fortgeschrittener Insuffizienz ist dies auch bei beidseitigem Zehenspitzenstand pathologisch (10).

Der Einbeinzehenstand kann auch bei Verdacht auf Achillessehnenruptur hilfreich sein. Dieser ist bei Ruptur nicht durchführbar (Abb. 5).

Peronealsehnen-Luxationstest

Dieser Test wird am stehenden Patienten mittels endgradiger Dorsalextension durchgeführt. Dabei kommt es aufgrund einer Läsion des Retinaculum, welches die Peronealsehnen führt, zu einer Luxation der Sehne(n) nach ventral vor den lateralen Malleolus.

Coleman-Block-Test

Der Coleman-Block-Test wird im Stehen ausgeführt (4). Der Patient wird angehalten sich auf eine Holzplatte zu stellen, wobei jedoch der erste Strahl über den Rand der Platte „hängen“ soll. Der Rückfuß und Rest des Fußes verbleiben auf der Platte. Er gibt Auskunft über die Flexibilität des Rückfußes. Der Coleman-Block-Test korrigiert beim flexiblen Rückfuß des Pes cavovarus in eine Neutralstellung.

Wird der flexible Varus durch das Unterlegen einer Holzplatte auf der Fußaußenseite korrigiert, so ist die Deformität durch eine Fehlstellung im Vorfuß („forefoot driven“) verursacht (Abb. 6).

Neurovaskuläre Untersuchung

Es wird zur Komplettierung des Status weiters eine Sensibilitätsprüfung des gesamten Beins durchgeführt. Etwaige Ausfälle im Oberschenkelbereich können richtungsweisend für eine weiter distal vorhandene Pathologie sein. Es wird hier im Speziellen nur auf den Unterschenkel sowie den Fuß eingegangen.

- N. peroneus (= N. fibularis)
- N. tibialis
- N. saphenus

Die Zweipunkte-Diskrimination (zur Testung der Oberflächensensibilität) und der Semmes-Weinstein-Monofilamenttest sind zwei spezielle Testungen welche zur Komplettierung der Untersuchung durchgeführt werden, die vor allem beim diabetischen respektive Charcot-Fuß pathologisch sind.

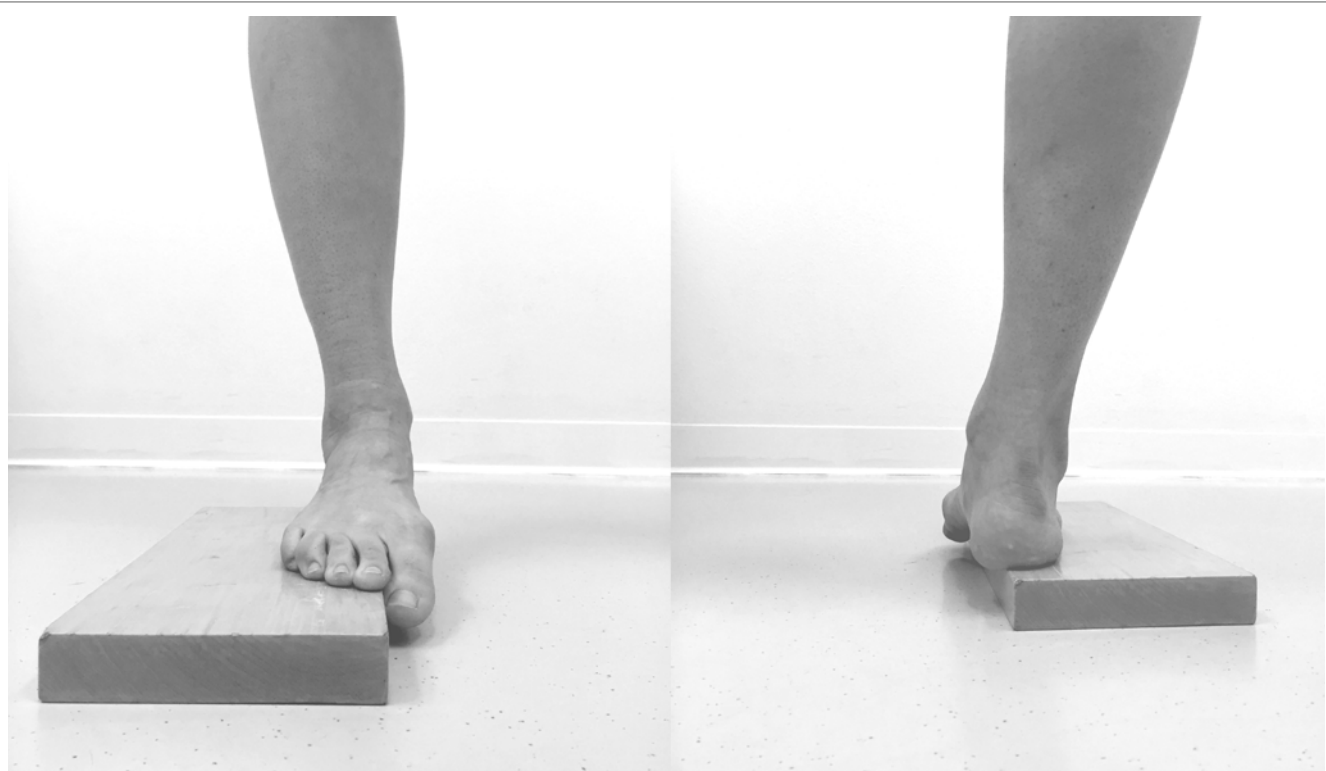


Abbildung 6

Coleman-Block-Test zur Demonstration von vorne und von hinten.

Weiter sollen bei spinalen Pathologien die betroffenen Dermatome akkurat untersucht werden. Die Kennmuskeln werden, im gleichen Untersuchungsschritt erfasst (Tab. 4). Abschließend werden Reflexe wie etwa der Achillessehnen- oder auch Triceps-surae-Reflex ausgelöst.

Ein Morton-Neurom im Vorfuß wird mit einer dorsoplantaren Kompression im jeweiligen Intermetatarsalraum (typischerweise III-IV) und dem Gänslenzeichen (Kompression des Vorfußes von medio-lateral) diagnostiziert. Ein einschießender, respektive stechender Schmerz ist typisch für diese Pathologie.

Ein häufig fehldiagnostiziertes Erkrankungsbild ist das Tarsaltunnelsyndrom (TTS). Dieses kann in ein vorderes (Engstelle des N. peroneus profundus unter dem Retinaculum musculorum extensorum) und hinteres (Engstelle des N. tibialis posterior im Bereich des Retinaculum musculorum flexorum) unterteilt werden. Neben stattgehabten Trauma (Frakturen) können Achsabweichungen wie ein Knick-Senkfuß dafür verantwortlich sein. Die Diagnose wird durch die Anamnese (Hyp-, Parästhesien) sowie die Palpation gestellt. Durch eine Eversionsbewegung wird beim hinteren TTS ein Schmerz ausgelöst, welcher im Verlauf des N. tibialis posterior wahrgenommen wird.

Die Gefäßsituation im Fuß wird bereits während der Palpation beurteilt. Weiterhin sollen die Pulsqualitäten hierbei notiert werden. Die wichtigsten zu untersuchenden Gefäße:

- A. dorsalis pedis: zwischen proximalem Metatarsale I und II des Fußrückens
- A. tibialis posterior: dorsal des medialen Malleolus.

Radiologische Untersuchungen

Die radiologische Untersuchung wird routinemäßig im Anschluss an die klinische Untersuchung durchgeführt. Trotz kontinuierlicher Entwicklung steht die nativ-radiologische Diagnostik unverändert an erster Stelle in der Reihenfolge der

radiologischen Abklärung. Folgende im Stehen aufgenommene Röntgen-Aufnahmen können als Standard angesehen werden:

- gesamter Fuß d/p
- gesamter Fuß seitlich
- Mortise-OSG-Aufnahme (20° Innenrotation)
- Rückfußaufnahme (nach Saltzman, long axial view) (12, 13).

Die nativ-radiologische Diagnostik kann durch weiterführende Modalitäten ergänzt werden. Diese reichen von Computertomographie (welche auch mit Szintigraphie kombiniert werden kann als SPECT-CT), vorwiegend zur Beurteilung von ossären Strukturen, bis hin zur Sonographie und Magnetresonanztomographie welche v. a. zur Befundung von Weichteilen eingesetzt werden. Spezialuntersuchungen wie etwa die SPECT-CT helfen bei der genauen Lokalisation und Bestimmung des Aktivitätsgrades der Arthrose, was sich in einer vermehrten Knochenstoffwechselaktivität präsentiert (9, 15).

Pearls

In der Röntgenaufnahme werden oftmals akzessorische Knochen ersichtlich. Diese werden auch als Frakturen missinterpretiert. Aufgrund der Fülle und deren Polymorphismus sollte diese Entität nicht vergessen werden (15).

Fazit

Das Sprunggelenk zählt im Sport zu den am häufigsten verletzten Strukturen. Gerade der Laufsport, in vielfältiger Ausprägung, hat in der rezenten Vergangenheit einen regelrechten Boom erlebt. Dies führt vermutlich auch zu einer höheren Verletzungsinzidenz respektive vermehrten Überlastungssyndromen. Insgesamt ist ein Trend zur aktiveren und sportlicheren Lebensweise bemerkbar. Hier gilt es Patienten begleitend zur Seite zu stehen und extrinsische sowie intrinsische Faktoren zu beachten. Die Kenntnis von sportartspezifischen ➤

Charakteristika, um diese in den Diagnoseprozess einfließen zu lassen sind von zentraler Bedeutung.

Gezielte konservative und operative Maßnahmen sind für eine rasche Heilung vom sportlich ambitionierten Patienten bis hin zum Hochleistungssportler entscheidend (16, 17). ■

Angaben zu finanziellen Interessen und Beziehungen, wie Patente, Honorare oder Unterstützung durch Firmen:
Keine

Abkürzungen

A. – Arteria
 Art. – Articulatio
 CT – Computertomographie / Computertomogramm
 div. – diverse
 d/p – dorso-plantar
 Lig. – Ligamentum
 MRI – Magnetresonanztomographie / Magnetresonanztomogramm
 N. – Nervus
 OSG – oberes Sprunggelenk
 pAVK – periphere arterielle Verschlusskrankheit
 SPECT, SPECT/CT – Single-photon emission computed tomography
 TTS – Tarsaltunnelsyndrom
 USG – unteres Sprunggelenk

Literatur

- (1) ALRASHIDI Y, ALRABAI HM, ALSAYED H, VALDERRABANO V. Achilles tendon in Sport. Sports Orthopaedics and Traumatology Sport-Orthopädie-Sport-Traumatologie. 2015; 31: 282-292. doi:10.1016/j.orthtr.2015.09.009
- (2) BEISCHER AD, BEAMOND BM, JOWETT AJ, O'SULLIVAN R. Distal tendinosis of the tibialis anterior tendon. Foot Ankle Int. 2009; 30: 1053-1059. doi:10.3113/FAI.2009.1053
- (3) BOYTIM MJ, FISCHER DA, NEUMANN L. Syndesmotic ankle sprains. Am J Sports Med. 1991; 19: 294-298. doi:10.1177/036354659101900315
- (4) COLEMAN SS, CHESNUT WJ. A simple test for hindfoot flexibility in the cavovarus foot. Clin Orthop Relat Res. 1977; 60-62.
- (5) DOHERTY C, BLEAKLEY C, HERTEL J, CAULFIELD B, RYAN J, DELAHUNT E. Recovery From a First-Time Lateral Ankle Sprain and the Predictors of Chronic Ankle Instability: A Prospective Cohort Analysis. Am J Sports Med. 2016; 44: 995-1003. doi:10.1177/0363546516628870
- (6) JANDA V, PAVLU D. Manuelle Muskelfunktionsdiagnostik. 4. überarb. und erw. Aufl. ed. München: Urban & Fischer; 2000. 319 S. p.
- (7) KATO T, WATANABE S. The etiology of hallux valgus in Japan. Clin Orthop Relat Res. 1981; 78-81.
- (8) KIJOWSKI R, DE SMET A, MUKHARJEE R. Magnetic resonance imaging findings in patients with peroneal tendinopathy and peroneal tenosynovitis. Skeletal Radiol. 2007; 36: 105-114. doi:10.1007/s00256-006-0172-7
- (9) KRETZSCHMAR M, WIEWIORSKI M, RASCH H, JACOB AL, BILECEN D, WALTER MA, VALDERRABANO V. 99mTc-DPD-SPECT/CT predicts the outcome of imaging-guided diagnostic anaesthetic injections: a prospective cohort study. Eur J Radiol. 2011; 80: e410-e415. doi:10.1016/j.ejrad.2010.09.013
- (10) LEUMANN A, MERIAN M, WIEWIORSKI M, HINTERMANN B, VALDERRABANO V. Behandlungskonzepte der chronischen Dysfunktion der Tibialis posterior-Sehne. Schweizerische Zeitschrift für «Sportmedizin und Sporttraumatologie». 2007; 55: 19-25.
- (11) MALANGA GA, RAMIREZ-DEL TORO JA. Common injuries of the foot and ankle in the child and adolescent athlete. Phys Med Rehabil Clin N Am. 2008; 19: 347-371. doi:10.1016/j.pmr.2007.11.003
- (12) REILINGH ML, BEIMERS L, TUIJTHOF GJ, STUFKENS SA, MAAS M, VAN DIJK CN. Measuring hindfoot alignment radiographically: the long axial view is more reliable than the hindfoot alignment view. Skeletal Radiol. 2010; 39: 1103-1108. doi:10.1007/s00256-009-0857-9
- (13) SALTZMAN CL, EL-KHOURY GY. The hindfoot alignment view. Foot Ankle Int. 1995; 16: 572-576. doi:10.1177/107110079501600911
- (14) THOMPSON TC, DOHERTY JH. Spontaneous rupture of tendon of Achilles: a new clinical diagnostic test. J Trauma. 1962; 2: 126-129. doi:10.1097/00005373-196203000-00003
- (15) VALDERRABANO V. Fuss & Sprunggelenk und Sport : Empfehlungen von Sportarten aus orthopädischer und sportmedizinischer Sicht. Köln: Deutscher Ärzte-Verlag; 2008. 403 S. p.
- (16) WAINRIGHT WB, SPRITZER CE, LEE JY, EASLEY ME, DEORIO JK, NUNLEY JA, DEFRATE LE. The effect of modified Brostrom-Gould repair for lateral ankle instability on in vivo tibiotalar kinematics. Am J Sports Med. 2012; 40: 2099-2104. doi:10.1177/0363546512454840
- (17) WRIGHT CJ, LINENS SW, CAIN MS. Randomized Controlled Trial Comparing Rehabilitation Efficacy in Chronic Ankle Instability. J Sport Rehabil. 2016; [Epub ahead of print]. doi:10.1123/jsr.2015-0189